

“

# AĞIZ, DİŞ VE ÇENE SAĞLIĞINDA TEŞHİS, TEDAVİ VE CERRAHİ UYGULAMALAR

*Aralık 2024*

EDİTÖR

DOÇ. DR. KATİBE TUĞÇE TEMUR

”

**Genel Yayın Yönetmeni / Editor in Chief • C. Cansın Selin Temana**

**Kapak & İç Tasarım / Cover & Interior Design • Serüven Yayınevi**

**Birinci Basım / First Edition • © Aralık 2024**

**ISBN • 978-625-5955-12-8**

**© copyright**

Bu kitabın yayın hakkı Serüven Yayınevi'ne aittir.

Kaynak gösterilmeden alıntı yapılamaz, izin almadan hiçbir yolla çoğaltılamaz.

The right to publish this book belongs to Serüven Publishing. Citation can not be shown without the source, reproduced in any way without permission.

**Serüven Yayınevi / Serüven Publishing**

**Türkiye Adres / Turkey Address:** Kızılay Mah. Fevzi Çakmak 1. Sokak

Ümit Apt No: 22/A Çankaya/ANKARA

**Telefon / Phone:** 05437675765

**web:** www.serüvenyayınevi.com

**e-mail:** serüvenyayınevi@gmail.com

**Baskı & Cilt / Printing & Volume**

Sertifika / Certificate No: 47083

AĞIZ, DİŞ VE ÇENE  
SAĞLIĞINDA  
TEŞHİS, TEDAVİ  
VE CERRAHİ  
UYGULAMALAR

ARALIK 2024

EDİTÖR

DOÇ. DR. KATİBE TUĞÇE TEMUR



# İÇİNDEKİLER

## DENTAL İMPLANT TEDAVİSİNDE SERT DOKU CERRAHİSİ

<i>Sinan Yasin Ertem</i> .....	1
<i>Fatih Dođanođlu</i> .....	1

## DİŐ ÇEKİMİYLE EŐ ZAMANLI (IMMEDIATE) DENTAL İMPLANT UYGULAMALARI

<i>Erkan MECU</i> .....	19
<i>Bahadır SANCAR</i> .....	19

## KONİK İŐİNLİ BİLGİSAYARLI GÖRÜNTÜLEMEDE KARŐILAŐILAN ARTİFAKTLAR

<i>Merve Aydođdu</i> .....	31
<i>Meltem Horoz</i> .....	31

## ORAL POTANSİYEL MALİGN BOZUKLUKLAR

<i>Katibe Tuđçe TEMUR</i> .....	45
---------------------------------	----

## YARA İYİLEŐMESİ

<i>Dilber ÇELİK</i> .....	67
---------------------------	----

## BRUKSİZMDE TEŐHİS VE KORUYUCU TEDAVİLER

<i>Merve Aydođdu</i> .....	91
<i>Rabia Çelik Atay</i> .....	91



# BÖLÜM 1

## DENTAL İMPLANT TEDAVİSİNDE SERT DOKU CERRAHİSİ

*Sinan Yasin Ertem<sup>1</sup>*

*Fatih Dođanođlu<sup>2</sup>*

1 Doç. Dr., ORCID: 0000-0002-8217-9889

2 Arş. Gör., ORCID:0009-0002-6858-7525

## 1.Giriş

Diş çekimi sonrasında alveol kemiđi farklı nedenlerle rezorbe olma eğilimindedir. Bu durum travmatik çekimler, periodontal hastalık, cerrahi rezeksiyon, uzun süre hareketli protez kullanımına veya protez kullanmamaya bađlı atrofi sebebiyle oluşabilmektedir. Rezorpsiyonun olduđu bölgeye implant destekli bir restorasyonun uygulanması planlanıyorsa, implantın çevresinde osseointegrasyon ve uzun dönem başarı için gerekli olan en az 1 mm'lik kemik mevcudiyeti olamayacaktır. Bu durum hekimleri kemik genişliğini ve yüksekliğini arttırmaya yönelik yöntemleri kullanmaya yönlendirmektedir.(1)

Ciddi miktardaki vertikal kemik rezorpsiyonu intermaksiller mesafenin artmasına neden olmaktadır ve bu durum uygulanması planlanan implant üzerine yüklenecek olan kronun boyunda artışa sebep olmaktadır. Kron boyunun artışıyla implanta daha çok kuvvet iletileceđi için implantın uzun dönem başarısını riske atmaktadır. Yanı sıra bu durum estetik açıdan kabul edilemez bir protetik restorasyonla sonuçlanabilir ve yeterli ağız hijyeni rejimlerinin uygulanmasında zorluklara yol açabilir. Dolayısıyla potansiyel olarak implantın ve protetik restorasyonun uzun vadeli prognozu tehlikeye girebilmektedir. Bu nedenle vertikal kemik arttırma prosedürlerinin uygulanma gerekliliđi doğmaktadır.

## 2.Kemik İyileşme Prensipleri

Sert doku ogmentasyon prosedürlerine başlamadan önce, klinisyen tedaviyi düzgün bir şekilde planlamak ve her bir hasta için en iyi seçeneđi seçmek için kemik iyileşme prensiplerini anlamalıdır. Vakaların çoğunda hiçbir seçenek tek seçenek deđildir; bu nedenle, iyileşme sürecini ve her bir sürecin avantaj veya dezavantajlarını anlamak önemlidir.

### 2.1. Primer ve Sekonder İyileşme

Yumuşak dokular gibi, kemik de primer veya sekonder olarak iyileşir. Primer kemik iyileşmesi, örneğin bir kırık hattı boyunca birbirine yakın olan iki kemik parçasının iyileşmesini ifade eder. Osteoklastlar gruplar halinde çalışarak kesici bir koni oluşturur, ardından osteoblastlar hemen arkasından gelerek mineralize olan osteoidi bırakır. Sekonder kemik iyileşmesi, kallus oluşumunu gerektirir. Bunun en iyi örneđi, bir çekim soketinde meydana gelen kemik iyileşmesi olabilir. İkincil kemik iyileşmesini kapsayan üç aşama vardır:

- (1) enflamatuar aşama,
- (2) onarım aşaması
- (3) ardından yeniden şekillenme aşaması.

Enflamatuar faz sırasında, enflamatuar hücreler bölgeyi istila eder, bunu fibroblastlar izler ve daha sonra osteoblastlar osteoid bırakarak sonunda vas-külarize bir kallus haline gelir. Kallus mineralize olduktan sonra, aylar süren



yeniden şekillenme aşaması başlar. Yeniden şekillenme aşamasında, yumuşak dokudan farklı olarak kemik orijinal gücüne kavuşur.

## 2.2.Kemik Greftinin İyileşmesi

Kemik greftleri, kullanılan greftin türüne bağlı olarak bu kemik iyileşmesi türlerinden birini alacaktır. Kortikal blok greftler, osteoklastların grefti rezorbe edeceği ve osteoblastların arkasından gelerek mineralize olacak osteoid bırakacağı primer kemik iyileşmesine benzer şekilde iyileşecektir. Bu durum genellikle “sürünerek yer değiştirme” olarak adlandırılır.(5) Otojen süngerimsi greftler öngörülebilir bir iyileşme sürecinden geçer.(6) Greft içinde osteokompetan ilik kök hücreleri ve osteoblastlar transfer edilir. Bu hücreler başlangıçta oksijen ve besin maddelerinin plazmatik difüzyonu yoluyla greftlenen bölgede hayatta kalır. 1. hafta boyunca trombositler degranüle olur ve kemotaktik, mitojenik ve anjiyojenik büyüme faktörleri salgılar. Bu büyüme faktörleri şunları içerir: PDGF $\alpha$  PDGF $\beta$  PDGF $\gamma$  TGF- $\beta$ 1 TGF- $\beta$ 2 VEGF EGF.

2. ve 3. haftalarda greft, kapiller büyüme yoluyla revaskülarizasyona uğrar. Revaskülarizasyon gerçekleştikçe osteoblastlar osteoid sentezlemeye teşvik edilir. Osteoid sentezi ve salgılanması 2 ila 8. haftalar arasında gerçekleşir. Osteoid salgılandıkça, osteoklastik aktiviteyi uyaran büyüme faktörleri salınır ve bu da kemiğin 8. haftadan itibaren süren kemik iyileşmesinin yeniden şekillenme aşamasına yol açar. Greftlenen bölgenin yaklaşık %90'ı 6 ay içinde olgun kemik haline gelecektir.

Kemik grefti iyileşmesinde tercih edilen durum, skar oluşumu değil kemik rejenerasyonudur. Bunun gerçekleşmesi için uyulması gereken birkaç ilke vardır. Birincisi yeterli kan kaynağıdır. Greftlenen materyal için kan kaynağı başlangıçta komşu doğal kemikten ve bölgede kalan yumuşak dokulardan gelir. İyileşmenin onarıcı fazının başlarında, greftlenen materyalin damarlanması söz konusudur. Ayrıca greftin stabilizasyonu da sağlanmalıdır. Greft sahasındaki kaba hareket fibrokartilaj oluşumuna ve greftin kaynamamasına yol açacaktır. Greft bölgesinde mikro hareketten kaçınılamaz ve aslında greft iyileşmesini uyarmak için mekanik bir sinyal görevi görerek greft olgunlaşmasına faydalı olabilir.

Kemik grefti iyileşmesini etkileyebilecek çeşitli faktörler vardır. Yaş, immün yetmezlik, sigara ve radyasyon gibi hasta faktörleri tehlike işaretleridir. Kişi yaşlandıkça, kemik iliğinde bulunan osteoprogenitör hücrelerin sayısı önemli ölçüde azalır. Kemik greftleri, genellikle çevredeki yumuşak dokulardan (periost) gelen iyi damarlanmaya dayanır; bu nedenle, çevredeki yumuşak dokularda önemli bir yara izi veya hasar (örn. radyasyon) varsa, kemik grefti iyileşmesi tehlikeye girecektir. Hareketlilik de iyileşmeyi tehlikeye atacaktır. Greftte büyük bir hareket varsa, fibrokartilaj oluşumu greftin kaynamamasına yol açacaktır; bu durum özellikle kortikal blok greft veya onlay greft için geçerlidir. Kansellöz veya partiküllü greftler, doğal kemiğin kemik greftine yakın

olmasını gerektirmeyen ikincil iyileşme sürecinin doğası geređi daha fazla hareketliliđe dayanabilir.

### **3.Augmentasyon Materyalleri**

#### **3.1.Kemik Greftleri**

Kemik greftleme, özellikle son yirmi yılda, kemik iyileşmesinin temel anlayışının artık hücresele ve moleküler biyoloji ilkelerini de içermesiyle önemli ölçüde ilerlemiştir. Günümüzde kemik greftleri, basit tip kırıkların tedavisinden karmaşık spinal rekonstrüksiyonlara kadar rekonstrüktif tedavilerde kullanılmaktadır. Bu nedenle, kullanılan kemik greftinin türü, implantasyon bölgesi, stabilizasyon teknikleri, lokal ve sistemik faktörler, greftin vaskülaritesi ve donör ile konakçı arasındaki immünogenetiđi içeren konakçı-greft arayüzü ve kullanılan greftin boyutuna, şekline ve türüne bađlı olan kemiđin mekanik özellikleri dahil olmak üzere çeşitli faktörler greftlenen kemiđin başarılı bir şekilde entegrasyonunu etkiler.

Ototog kansellöz kemik greftleri, ideal kemik greftlerinin tüm özelliklerini yerine getirir ve kemik grefti tekniklerinde çođunlukla kullanılır. Hidroksiapatit ve kolajen osteokondüktif bir çerçeve sađlar ve hem rejeneratif hem de augmentasyon süreçlerini indükler. Bu nedenle, otojen süngerimsi kemik grefti "altın standart" olarak kabul edilir.(7) Dolayısıyla, greftleme sırasında greft şu özelliklere sahip olmalıdır: (i) Greft materyalinin osteojenik aktivitesi veya potansiyeli, (ii) Greftin hayatta kalma ve çođalma yeteneđi, (iii) Konađın immün yanıtı, (iv) Greft materyalin yaşayacađı indüksiyon derecesi ve (v) Konak dokunun implante edilen kemiđin interstisitlerine karşı sergilediđi afinite.(8)

Osteogenezis; ya greft osteonlarından alıcı yatađa direkt hücre transferiyle ya da çevredeki mezenkimal yumuşak doku ve kalan osseöz parçalardaki hücresele cevap sonucu yeni kemik oluşumudur.

Osteoindüksiyon; greftteki biyokimyasal faktörlere (kemik morfogenetik proteinleri / bone morphogenetic proteins-BMPs) cevap olarak potansiyel mezenkimal hücrelerin osteojenik hücrelere fenotipik deđişimidir.

Osteokondüksiyon; çatı görevi yapan greftin, osteogenezise katılmış hücreler üzerinde yeterli revaskülarizasyon, rezorpsiyon ve greftin yerini yeni kemiđin almasıyla sonuçlanan etkisidir.

#### **3.1.1.Otojen Greftler**

Bireyin kendisinden alınıp yine kendi defekt bölgesinde kullanılan greftlere otojen greftler adı verilmektedir. Otojen greftler osteoblastlar, farklılaşmamış mezenşim hücreleri, büyüme faktörleri ve osteoklastlar içerirler. Otojen kemik yaklaşık %30 organik ve %70 inorganik bileşiklerden oluşur. Organik bileşiklerin %90 ila %95'i kolajen (tip I), geri kalanı ise osteokalsin, kalsitonin, osteopontin ve sialoproteinler gibi kolajen olmayan proteinlerdir. İnorganik

bileşen, ağırlıklı olarak kristalin hidroksiapatit (HA) formundaki kalsiyum fosfattan oluşur. İçerisinde canlı hücrelerin bulunması sebebiyle osteojenik özelliğe sahip tek greft çeşidi otojen greftlerdir. Otojen greftlerin ayrıca osteoindüktif, osteokondüktif özellikleri de vardır. Otojen greftler kortikal, kortiko-trabeküler veya trabeküler yapıda olabilmektedirler.

Otojen kemik greftleme ile kemik yapımını uyarıcı büyüme faktörleri ve canlı osteojenik hücreler alıcı bölgeye getirilir. Büyüme faktörleri kemik morfogenetik proteinleri (BMP'ler), transforme edici büyüme faktörü, insülin benzeri büyüme faktörleri I ve II, trombosit kaynaklı büyüme faktörü ve fibroblast büyüme faktörleri A ve B'den oluşur. Bunlar esas olarak kemik matrisinde bulunur ve otogreftlerin rezorpsiyonu sırasında salınırlar. Otogreftin mutlak yüzey alanı ne kadar yüksek olursa, büyüme faktörleri o kadar hızlı serbest kalır. Bu, kansellöz kemik bloklarının kortikal kemik bloklarına göre büyüme faktörlerini daha kolay serbest bıraktığı ve partiküllü otogreftlerin kemik uyarıcı büyüme faktörlerini bloklara göre daha hızlı serbest bıraktığı anlamına gelir.(9)

Ağız içindeki otojen greftler genellikle mandibular ramus bölgesinden, maksiller tuberden, dişsiz alanlardan, ekzostozlardan ve simfizden elde edilirken, ağız dışındaki otojen greftler genellikle iliak kemik, kafatası kemikleri ve kostalardan elde edilebilmektedir. Otojen greftlerin en önemli avantajı bireyin kendisinden elde edildiği için immunolojik reaksiyon göstermemesidir. En belirgin dezavantajları; komplikasyon riski, artmış ameliyat süresi, ikinci bir yara bölgesinin oluşması, elde edilen kemiğin yetersiz kalabilmesi ve erken rezorpsiyon riskidir.(10)

### 3.1.2.Allojenik Greftler

Allogreftler aynı türden fakat farklı bireylerden elde edilen greftler olup insan kemik bankalarından elde edilmektedirler. Otojen kemikler gibi donör bölge morbiditesi oluşturmamaları, ameliyat için ayrılan sürenin daha kısa olması ve cerrahi sırasında kemiğin yeniden şekillendirilebilmesi gibi avantajları nedeniyle tercih edilmektedirler. Allogreftler genellikle kemik bankalarında saklanır ve taze donmuş kemik (FFB), dondurularak kurutulmuş kemik allogrefti (FDBA) veya demineralize dondurularak kurutulmuş kemik allogrefti (DFDBA) olarak kullanılabilir. FFB, yüksek immünolojik reaksiyon ve hastalık bulaşma riski nedeniyle GBR prosedürlerinde nadiren kullanılırken, FDBA ve DFDBA'nın dondurularak kurutulmasının materyalin immünojenitesini azalttığı ve potansiyel olarak klinik sonucu iyileştirdiği bildirilmektedir. Allogreftler bloklar halinde veya hem kortikal hem de süngerimsi kökenli partikül formlarında mevcuttur. FDBA ve DFDBA'nın biyouyumlu olduğu ve BMP'ler gibi osteoindüktif moleküller içerdiği gösterilmiştir. Allogreftlerin demineralizasyonu, BMP'leri ek olarak açığa çıkararak anında osteoindüktif potansiyellerini artırmayı amaçlamaktadır. Bununla birlikte, demineralizas-

yon iřlemi sırasında FDDB mekanik stabilitesinin bir kısmını kaybeder ve bu nedenle DFDBA, kemik ii olamayan defektlerde kullanılacaksa yer tutucu bir materyalle birlikte kullanılmalıdır. Farklı DFDBA ok farklı konsantrasyonlarda BMP ierdiđi gsterilmiřtir ve bu nedenle osteoinduktivitinin de buna bađlı olarak deđiřiklik gstermesi beklenebilir.(11)

Allogreftler Amerika Birleřik Devletleri'nde yaygın olarak kullanılırken, Avrupadaki yerel dzenlemeler insan kemiđinin toplanmasını kısıtlamakta ve bu da klinisyenler arasındaki yaygın poplaritesini sınırlamaktadır. Ototreftlerin sınırlamaları ile karřılařtırıldıđında, donr blgesi morbiditesi gibi bir sorunla karřılařılmamaktadır. Bununla birlikte, otogreftlerde grldđu gibi rezorpsiyonun gerekleřtiđi bildirilmektedir.

### 3.1.3.Heterogreftler

Genellikle sığır kaynaklı olan ve farklı trdeki donrden alınan greftlerdir. Bu greftler ierisindeki canlı hcreleri elimine etmek iin kemikteki organik komponentlerin ıkartılması, sterilize edilmesi ve virusidal maddelere maruz bırakılması gibi eřitli iřlemlerden geirilir. Sığır kaynaklı hidroksiapatitler, sığır kemiđinin deproteinize edilmesi sonucu insan kaynaklı greftlere benzer biyoyumlu prz hidroksiapatit kristallerinin aıđa ıkartılmasıyla elde edilirler (96).

### Mercan ve alg kaynaklı kemiksi mineraller

Mercan kaynaklı kemik greftleri 1980'lerin sonlarında ortopedik ve kraniyofasiyal cerrahide poplerlik kazanmıřtır. Farklı kalsifiye mercan trlerinin, 200 ila 600  $\mu\text{m}$ 'lik birbirine bađlı makro gzeneklerle insan sngerimsi kemiđine benzer bir geometriye sahip bir kalsiyum karbonat iskeletine sahip olduđu bulunmuřtur. Koralin kalsiyum karbonat, fosfor ile hidrotermal bir deđiřim reaksiyonu ile HA'ya dnřr. Koralin HA kemiđin mineral bileřeniyle neredeyse aynı olmasına rađmen, deneysel alıřmalar osteokondktif potansiyelin diđer kemik grefti trlerinde daha az olduđunu gstermiřtir.(12) Gnmzde koralin HA nadiren kullanılmaktadır.

### Hayvan kaynaklı kemik mineralleri

Dođal kemik kaynaklarından elde edilen ksenogreftler birok deneysel ve klinik alıřmada kapsamlı bir řekilde arařtırılmıřtır. zellikle sngerimsi sığır kemiđi, sngerimsi insan kemiđine yakın benzerliđi nedeniyle bu kemik greftleme iin bir kaynak olarak kullanılmıřtır. Organik bileřen, immnolojik reaksiyonlar ve hastalık bulařma riskini ortadan kaldırmak iin ısıl iřlemlerle, kimyasal bir ekstraksiyon yntemiyle veya ikisinin bir kombinasyonuyla uzaklařtırılır. Sığır spongiform ensefalopatisinin ilk raporlarından bu yana, bu ekstraksiyon yntemlerinin sığır kemiđi kaynađındaki tm proteini tamamen ortadan kaldırma kabiliyetine zellikle odaklanılmıřtır. Ancak, sığır kemiđi ikamelerindeki organik kalıntılarının varsayımsal riskine rađmen, bu mater-

yallerden hastalık bulaştığına dair herhangi bir rapor bulunmamaktadır.(13) Buna karşın, allojenik materyallere bağlı olarak insan immün yetmezlik virüsü ve hepatitin bulaştığı birkaç vaka bildirilmiştir.(14) Deproteinize sığır kemik minerallerinin (DBBM'ler) genel olarak biyouyumlu ve osteokondüktif olduğu bilinmektedir, ancak üretim yöntemlerinin biyolojik davranışları üzerinde güçlü bir etkisi vardır. Sığır süngerimsi kemiğinden elde edilen, biri yüksek sıcaklıklarda deproteinize edilen ve diğeri esas olarak kimyasal ekstraksiyon yöntemleriyle elde edilen iki sığır kemiği grefti, in vivo ve in vitro olarak çok farklı osteokondüktif ve rezorptif özellikler sergilemektedir.(15)

#### 1.1.4 Alloplastik Greftler

Günümüzde implant cerrahisinde yaygın olarak kullanılan ve tamamen sentetik ürünlerden elde edilen greft materyalleridir. Alloplastlar osteokondüktif özelliğe sahiptirler (98). En önemli avantajları hastalık bulaştırma risklerinin olmaması ve istenilen miktarda elde edilebilmeleridir.(16) En önemli dezavantajları ise dayanıksız ve kırılmaya yatkın materyaller olmalarıdır. Trikalsiyum fosfat ve hidroksiapatitler alloplastlara örnek greftlerdir. Genel olarak HA'nın osteokondüktif olduğu ve rezorbe olmadığı kabul edilirken, TCP de osteokondüktif özellikler gösterir ancak hızla rezorbe olur. Kemik içi defektlerde, TCP bazlı kemik greftleri HA bazlı malzemelere göre daha hızlı kemik iyileşmesi gösterir.(17) Bunun açıklaması, kalsiyum ve fosfat iyonlarının bozunma süreci sırasında TCP materyalinden salınması ve yeni kemik oluşumu için "hammadde" olarak kullanılmasıdır. Bununla birlikte, lateral kret ogmentasyonları gibi daha zorlu defekt morfolojilerinde, TCP'nin rezorpsiyon oranı yeni kemik oluşumuna izin vermeyecek kadar yüksektir. TCP materyalinin yer açma kapasitesi, yeni oluşan kemik ogmente edilen hacmi stabilize etmeden önce kaybolur.

#### 1.1 BARIYER MEMBRANLAR

Belirli bir greftleme prosedürüne en uygun malzemeyi seçmek için, bu endikasyonlarda kullanılan membran malzemelerinin temel gereksinimlerini anlamak gerekir. Bu temel özellikler arasında;

- a. biyouyumluluk
- b. hücre oklüzyonu
- c. doku entegrasyonu
- d. alan oluşturma ve alanı koruma
- e. ameliyat sırasında klinik kullanım
- f. Komplikasyonlara karşı hassasiyet yer almaktadır

#### 3.2.1. Rezorbe Olmayan Membranlar

En yaygın kullanılan emilmeyen membran tipi PTFE'den yapılmıştır. İlk

olarak 1960'ların sonunda geliştirilmiş ve 1971'de pazarlanmaya başlanmıştır. PTFE doğası geređi hidrofobiktir ve biyolojik olarak inerttir, bu da bu biyomateriyali emilemez hale getirir. Bu nedenle, en büyük avantajı bariyer işlevidir, en büyük dezavantajı ise membranı çıkarmak için ikinci bir ameliyata ihtiyaç duyulmasıdır. ePTFE membran, PTFE'nin yüksek gerilime maruz bırakılmasıyla üretilir, bu da genişmeye ve gözenekli bir mikro yapı oluşumuna neden olur. ePTFE membran, bir yoğun kısmı ve daha az yoğun kısmı olan iki parçalı bir tasarıma sahiptir. Defekt alanı üzerinde bulunan iç (merkezi) yoğun kısım, hücrelerin infiltrasyonunu önlerken sıvı deđişimine izin vermek için 8 µm'den daha küçük bir gözenek boyutuna sahiptir. Buna karşılık, kemikle temas halinde olan dış kısmın mikro yapısı daha az yođundur; 20 ila 25 µm genişliğinde gözeneklere ve kan pıhtısı yapışmasını ve yumuşak bađ dokusunun membrana yapışmasını ve içine invazyonunu teşvik eden ve sonuçta doku entegrasyonuna yol açan bir yüzey yapısına sahiptir (18).

Yüksek yođunluklu PTFE (dPTFE), mikron altı ölçekte (0,2 µm) gözeneklere sahip olması bakımından ePTFE'den farklıdır. Yüksek yođunluđu ve küçük gözenek boyutu nedeniyle bakteriyel yapışma ve infiltrasyon ortadan kaldırılır. Primer yumuşak doku kapanması gerekli deđildir ve ađız boşluđuna açılrsa bile doku iyileşmesine izin verir. Membran çökmesi sorununun üstesinden gelmek için PTFE membran, titanyumla güçlendirilmiş PTFE olarak bilinen titanyum ile mekanik olarak stabilize edilebilir. Alternatif olarak, titanyum veya titanyum alaşımı ve kobalt-krom alaşımından oluşan metal ađlardan yapılmış membranlar kullanılabilir. (19) Daha önce de belirtildiđi gibi, emilemeyen membranların en büyük dezavantajlarından biri, ek bir cerrahi müdahale ile çıkarılmaları gerekliliđidir. Ayrıca, ePTFE membranlarla ilişkili komplikasyonlar arasında hidrofobik yapıları nedeniyle zor kullanım, membran kollapsı ve membran maruziyeti yer alır ve bunlar genellikle enfeksiyona ve rejeneratif sonucun tehlikeye girmesine yol açar.

### 3.2.2. Rezorbe Olabilen Membranlar

İki ana biyolojik olarak emilebilir membran kategorisi mevcuttur: sentetik polimerler ve çeşitli hayvansal kaynaklardan elde edilen polimerler. Her membranın farklı fizikokimyasal özellikleri ve biyolojik etkileri vardır. Bozunma sürecinin sonuç üzerinde önemli bir etkisi vardır, çünkü bozunma çok hızlı gerçekleşirse, biyomateriyalin bariyer olarak işlevini yerine getirme şansı olmayabilir ve bozunma ürünleri, doku entegrasyonunu ve kemik oluşumunu önleyebilen ve hatta kemik rezorpsiyonuna neden olabilen yabancı cisim reaksiyonları da dahil olmak üzere olumsuz doku tepkilerine yol açabilir. (20)

#### Sentetik Membranlar

Bariyer membran biyomalzemesi olarak kullanılan sentetik polysterler poliglukolidler (PGA'lar), polilaktidler (PLA'lar) veya bunların kopolimerleridir. Kullanılan diđer alifatik polysterler polidioksanonlar ve trimetilen karbo-

natlardır.(21) Bu sentetik biyomalzemelerin hem avantajları hem de dezavantajları vardır. Neredeyse sınırsız miktarda temin edilebilirler. Bir diğer avantaj ise PGA, PLA ve bunların kopolimerlerinin Krebs döngüsü yoluyla tamamen biyolojik olarak karbondioksit ve suya dönüşebilmesidir.(22) Biyolojik olarak emilebilen polimerlerin bozunmasını yapıları ve kimyasal bileşimleri, moleküler ağırlıkları, şekilleri, işleme koşulları, sterilizasyon işlemleri, fizikokimyasal faktörler ve hidroliz mekanizması gibi çok sayıda faktörün etkilediği bilinmektedir.65,66 Bu polimerlerin kullanımı, ortopedik ve maksillofasial cerrahi ve implant diş hekimliğinde enflamatuar ve yabancı cisim reaksiyonları ile ilişkilendirilmiştir. Bazı durumlarda, cerrahi debridman ve biyomateryalin çıkarılması bile gerekebilir. (23)

### **Kollajen Membranlar**

Doğal emilebilir membranların çoğu hayvan dokularından elde edilen kolajenden yapılır, ancak insan kaynakları da mevcuttur. Kolajen membranlar, sığır tendonu, sığır dermisi, buzağı derisi, domuz dermisi ve kadavralardan alınan insan derisi gibi farklı doku kaynaklarına sahiptir. (24) Kolajen, vücutta en bol bulunan hücre dışı matris proteindir. Kolajen önemli yapısal işlevlere sahiptir ve ayrıca hücre bağlanmasını, hücre farklılaşmasını, doku onarımını ve doku rejenerasyonunu destekler. (25) Kolajen bazlı biyomateryaller, hücre dışı ortamı yakından taklit ettikleri için biyomedikal uygulamalarda yaygın olarak kullanılmaktadır. Ayrıca, kolajen düşük immünojenisiteye sahiptir ve hemostatiktir. (26)

Öte yandan, kolajen membranlar olumsuz mekanik özelliklere sahiptir ve makrofajların ve polimorfonükleer nötrofillerin enzimatik faaliyetleri yoluyla çok hızlı bir şekilde biyolojik olarak parçalandıkları için yetersiz bir bariyer işlevi sağlayabilirler.(27) Kolajen membranların karbondioksit ve suya biyolojik olarak parçalanmasına endojen kolajenazlar neden olur.(28) Bariyer işlevini uzatmak için ultraviyole ışık, formaldehit, glutaraldehit, difenilfosforil azit ve heksametilen diizosiyanat gibi bir dizi çapraz bağlama teknolojisi kullanılmıştır.(29) Glutaraldehit tekniğinin sitotoksik kalıntılar bıraktığı bildirilmiştir.(30) Kolajen çapraz bağlama derecesi, bozunma oranını ters yönde etkiler. Membran kemikleşmesi, bazı çapraz bağlı kolajen membranlarda gözlenen bir olgudur. Modifiye kolajen membran ossifikasyonunu tetikliyor gibi görünmektedir. Çapraz bağlı olmayan kolajen membranlar şu anda çoğu GBR prosedürü için tercih edilen membrandır.

Defekt boyutunun küçük olduğu veya sadece horizontal ogmentasyon gereken vakalarda rezorbe olabilen kollajen membranlar başarılı bir şekilde kullanılabilir. Ancak defekt boyutunun büyük olduğu ve vertikal ogmentasyon gereken vakalarda rezorbe olmayan membranların kullanılması gerekir.(31)

#### **4.GREFTLEME TEKNİKLERİ:**

- Kret split tekniđi
- Distraksiyon osteogenesis
- Yönlendirilmiş kemik rejenerasyonu
- Onley greftleme
- İnlay greftleme

##### **4.1 Kret Split Tekniđi**

Alveolar kret split prosedürü (RSEP), mevcut dar kreti ayırmak ve implantlarının yerleřtirilmesini sađlamak ve genişletmek amacıyla horizontal alveolar kret eksikliđi için tasarlanmıřtır. Prosedür, cerrahi olarak genişletilmiş sırtın içine interpozisyonel greftlemeyle parçalı greft materyali yerleřtirmesiyle sađlanır.(32) Prosedürün endikasyonu, yukarıda belirtildiđi gibi, genellikle rezorpsiyondan kaynaklanan yatay kemik kaybıdır. Rezorpsiyon, hem kortikal hem de trabeküler kemiđi etkileyen, diř kaybına bađlı olarak trabeküler bölmede net bir azalma olarak ortaya çıkan azalmıř kemik hacmi anlamına gelir. Bu bukkal kortikal tabaka çökmesine, bukkal tabakanın veya alveolar sırtın genişliđinin azalmasına yol açar. Alveolar kret split, çökmüş kortikal tabakayı fasiyal olarak repoze eder ve greft için alveol içi boşluk yaratır. Gerçek ayrılma trabeküler tabakada meydana gelir. 3 ila 5 mm'lik bir sırt, prosedür için en yaygın endikasyondur.

##### **4.2 Alveolar Distraksiyon Osteogenezi**

Distraksiyon osteogenezi, kademeli distraksiyon ile bir osteotomiyi takiben yeni kemik üretme yöntemidir. Yöntem, Dr. Ilizarov tarafından tanımlanan gerilim-stres prensibine dayanmaktadır.(36) DO, hem kemik hem de yumuřak dokunun büyümesiyle sonuçlanır. Kademeli uzama süreci kök hücrelerin farklılaşmasını, anjiyogenezi ve mineralizasyonu beraberinde getirir. Yöntem klinik olarak ilk kez 1992 yılında McCarthy ve arkadaşları tarafından sendromik çocukların hipoplastik mandibulalarında uygulanmıřtır.(37)

ADO tek yönlü, çift yönlü ve yatay olarak ayrılabilir. Tek yönlü ADO vertikal uzama ile sonuçlanır. Büyük meziodistal eksikliđin 3 cm'den fazla olduđu durumlarda, defektin her iki tarafında 1'er adet olmak üzere 2 distraksiyon cihazının kullanılması, uzama vektörü üzerinde kontrol sađlayacak ve distrikte segmentin çökmesini önleyecektir. Çift yönlü ADO, uzama vektörü üzerinde eşzamanlı dikey ve sagittal kontrol için kullanılır. Yatay ADO, sagittal eksiklikler olduđunda gerçekleştirilir. ADO cihazları ekstraosseöz, intraosseöz ve implantlarla distraksiyon olarak ikiye ayrılır. Ekstraosseöz cihazlar en yaygın kullanılan cihazlardır. İntraosseöz distraksiyon ve implantlarla distraksiyon, destek için bol miktarda bazal kemik gerektirir. Ayrıca, ekstraosseöz cihazlarla karşılaştırıldıđında, uzama vektörünü etkileyebilecek ve distraksiyon cihazını



çevreleyen kemik rezorpsiyonuna neden olabilecek lateral kuvvetlerden olumsuz etkilenmeye daha yatkındırlar. İmplant distraksiyon cihazları bırakılabilir ve protez rehabilitasyonu için kullanılabilir veya çıkarılabilir ve osseointegre dental implantlarla değiştirilebilir. İmplant distraksiyon cihazlarının nihai konumunu tahmin etmek zordur ve bu nedenle rehabilitasyon için kullanılmaları zor olabilir. Ekstraosseöz distraksiyon cihazları ise geniş bir subperiosteal lümen gerektirir, dolayısıyla periosteal kan akışını etkiler ve olası yumuşak doku dehisensi ve maruziyetine neden olur.

ADO birkaç aşamadan oluşur. Osteotomi ve distraksiyon cihazının yerleştirilmesiyle başlar. Ardından, kallusun organize olduğu birkaç günlük bir latans dönemi vardır. Latans dönemini takiben, 0,5 mm/gün hızında kademeli distraksiyon başlatılır. Son aşama, kallusun olgunlaşması ve mineralizasyonunun gözlemlendiği birkaç aydan oluşan konsolidasyon dönemidir.

### 4.3 Yönlendirilmiş Kemik Rejenerasyonu

İmplant tedavisine ihtiyaç duyan herhangi bir hasta için kullanılması gereken kemik grefti tekniğinin türüne karar verirken, aşağıdaki gibi en az 3 temel faktör göz önünde bulundurulmalıdır:

- a. Hastanın hem ağız hem de sistemik sağlığı
- b. Kemik defektinin boyutu ve morfolojisi
- c. Hasta için nihai protetik tedavi planı

Bir hasta için herhangi bir elektif kemik grefti prosedürüne başlamadan önce, herhangi bir oral hastalık veya enfeksiyon tedavi edilmeli (yani, periodontal veya endodontik) ve stabilize edilmelidir. Sistemik olarak sağlıklı olan ve ciddi tıbbi kısıtlamaları olmayan hastalar daha kapsamlı kemik grefti prosedürleri için adaydır. GBR durumunda, tıbbi açıdan hassas hastalar genellikle biyolojik olarak emilebilir bariyerler ve partiküllü allogreft ile daha iyi tedavi edilir çünkü bu yaklaşım daha az cerrahi süre ve daha az potansiyel cerrahi sonrası morbidite gerektirir.(38,39)

Defekt morfolojisi GBR ile karar vermede önemli bir rol oynar. Doğal yer tutucu şekle sahip yatay defektler tahmin edilebileceği gibi emilebilir bariyerler ve partiküllü kemik allogrefti ile tedavi edilir. Doğal yer tutucu şekle sahip olmayan vertikal alveolar kret defektleri emilemeyen bariyerler (titanyum [Ti] ağ veya Ti takviyeli membran) ve otojen kemik partikülleri ve ksenogreftin 50:50 karışımı ile daha iyi tedavi edilir.(40) Uygun GBR tekniğini seçmeden önce nihai protetik tedavi planı bilinmelidir. Bu bilgi özellikle dikey ve yatay defektlerle karşılaşılan estetik bölgede önemlidir, protetik tedavi planlaması kritiktir. Sabit bir hibrit protez planlanıyorsa, kemik yüksekliğinin azaltılması gerekli olabilir ve horizontal greftleme yeterli olabilir. Tedavi planı sabit seramik restorasyon gerektiriyorsa, başarılı bir estetik sonuç için sert ve yumuşak dokunun tamamen yenilenmesi gerekecektir.

Başarılı GBR, PASS ilkeleri olarak adlandırılan aşağıdaki ilkeleri takip etmelidir (41):

- a. Primer yara kapatma
- b. Anjiyogenez
- c. Alan koruma
- d. Yaranın stabilitesi

#### **4.4 Onley Greftleme**

Mandibula ve maksilladaki alveolar yatay ve dikey defektler, implantlarla dental rehabilitasyonun klinik uygulamasında otojen kemik donör bölgelerinin kullanımını ve greftleme tekniklerinin ilerlemesini sağlamıştır. (44) Kemik greftlemede otojen kemiğin altın standart olduğu uzun zamandır kanıtlanmıştır, ancak kemik fizyolojisi ve büyümesinin anlaşılmasındaki hızlı gelişmeler, otojen greftlemeye gerek kalmadan neredeyse eşit, hatta daha üstün sonuçlar elde edilmesine yol açmıştır.(45)

##### **4.4.1 Mandibular Ramus'tan İntraoral Greft Alımı**

Küçük bir alanın vertikal veya horizontal boyutlarda augmentasyonu gerektiğinde, ramus, çoğunlukla kortikal kemik içeren ideal bir donör bölgedir. Alınabilecek kemik miktarı, hastanın mandibula şekli ve mandibular kanalın konumuna bağlıdır. Ortalama greft boyutu, uzunlukta 1-2 cm ve yükseklikte yaklaşık 1 cm'dir.

Bu prosedürün avantajları, greft alınan bölgenin alıcı bölgeye yakın olması, düşük komplikasyon oranı ve anatomik yapının iyi bilinmesidir. Ancak, ramus'tan greft alınmasının dezavantajları arasında sınırlı miktarda kemik elde edilmesi ve inferior alveolar sinir (IAN) hasarı riski bulunur.(46)

Cerrahi teknik, tam kemik gömülü üçüncü molarların çıkarılmasına benzer. Kesiler, korteks boyunca yapılır ve greft, osteotom yardımıyla çıkarılır.

##### **4.4.2 Çene Ucundan (Symphysis) İntraoral Greft Alımı**

Symphysis, kortikal ve minimal süngerimsi kemik içeren başka bir intraoral donör bölgedir. Bu bölgeden alınacak greftin boyutları, genellikle 2 cm dikey yükseklik ve 6 cm genişliği aşmaz. Greft, iki segment olarak bölünebilir ve çift taraflı uygulamalarda kullanılabilir.(46)

Avantajları, intraoral bir bölge olması, donör alanın dışarıdan algılanamaması ve kemik eğriliğinin doğal bir şekil sunmasıdır. Dezavantajları ise az miktarda kemik elde edilmesi, mental sinir yaralanması ve anterior dişlerde geçici uyuşukluk riskidir.

Cerrahi teknik, mental sinir blokajı ve lokal anestezi ile gerçekleştirilir. Kesiler, mukogingival bileşimden 1 cm aşağıda yer alır. Gerekirse osteotomi,

kemik bloğunun dikkatlice çıkarılması için yapılır.

#### 4.4.3 Posterior Iliac Crest (PIC) Greft Alımı

PIC, otojen kemik için en yaygın ve bol kaynaklardan biridir. Bu bölgeden, güvenli bir şekilde 100-150 mL kortikospongios kemik alınabilir. Morbidite minimaldir ve elde edilen kemik miktarı oral ve maksillofasiyal cerrahi için oldukça yeterlidir.(47)

#### 4.4.3 Anterior Iliac Crest (AIC) Greft Alımı

AIC, 5x5 cm kortikal kemik ve 30-50 mL süngerimsi kemik elde etmek için tercih edilen bir bölgedir. Bu bölgedeki kemik, osteoprogenitör hücrelerle zengindir ve hızlı bir şekilde rejenere olur. AIC'nin en yaygın komplikasyonları arasında seroma oluşumu, morarma ve yürüyüş rahatsızlıkları yer alır.(48)

#### 4.4.4 Kafatası (Calvarium) Kemik Alımı

Kavisli bir kemik grefti gerektiğinde, kafatasından alınan tam kalınlıkta ya da parçalı greftler öncelikli olarak tercih edilir. Kafatası kemiği, rezorpsiyona karşı dirençlidir ve bu nedenle uzun vadeli stabilite sağlar.

### 4.5 Sinüs Lifting

Maksiller sinüs augmentasyonu, son otuz yıl içinde birkaç prosedürel inceleme kazanan, öngörülebilir ve yaygın olarak kabul edilen bir implant öncesi rekonstrüktif prosedür haline gelmiştir. Sinüs grefti işlemlerinin başlangıç dönemlerinde, otojen kemik (çoğunlukla anterior iliak krestten alınan) tercih edilen greft türüydü. O zamandan bu yana, günümüzde piyasada bulunan çoğu allojenik ve ksenojenik materyallerle iyi sonuçlar sağladığı ve bu sayede donör bölgesi morbiditesini ortadan kaldırdığı gösterilmiştir. Ayrıca, kemik morfogenetik protein (BMP-2) içeren yeni teknikler, Amerika Gıda ve İlaç Dairesi (FDA) tarafından maksiller sinüslerde kullanım için onaylanmıştır. Hangi materyalin tercih edildiğinden bağımsız olarak, sinüs augmentasyon materyallerinin yerleştirilmesinde en yaygın kullanılan yaklaşım, lateral antrostomi olarak bilinen yöntemdir; bu yöntem bazen Caldwell-Luc yaklaşımı olarak da adlandırılır.

#### 4.5.1. Direkt Sinüs Lift

Bu bölümde daha önce belirtildiği gibi, sinüse erişimde en sık kullanılan yaklaşım lateral antrostomidir. İşlem, bir krestal insizyon yapılmasıyla başlar ve maksillanın lateral duvarını ortaya çıkarmak için mukoza kaldırılır. Çoğu zaman, lateral maksilla duvarındaki ince kemik nedeniyle görülebilen mavi ton aracılığıyla klinisyen sinüs tabanının dikey pozisyonunu belirleyebilir. Dikkatlice, ince sinüs membranını zedelemekten dikkatli ya da dairesel bir osteotomi oluşturulur. Daha sonra, küretler kullanılarak sinüs membranını sinüs tabanından kaldırılır ve oluşturulan kemik penceresi nazikçe içe ve yukarı doğru itilir. Bu segment, yeni sinüs tabanı haline gelir. Ardından, kli-

nisyenin seçtiđi greft materyali yerleřtirilir ve mukoza tekrar kapatılır. Yerleřtirilen materyale bađlı olarak, implantlar genellikle sinüs yükseltmesinden 3 ila 5 ay sonra yerleřtirilir. Ancak, yeterli miktarda rezidüel kemik mevcutsa ve implantların bařlangıçta stabilizasyonu sađlanabiliyorsa, bu prosedür implant yerleřtirme ile aynı anda yapılabilir.

#### 4.5.2. İndirekt Sinüs Lift

Tıpkı maksiller alveoler genişletmede olduđu gibi, sinüs kaldırma iřlemi de sinüs kaldırma osteotomları (genellikle Summer's Osteotomları olarak adlandırılır) kullanılarak yapılabilir. Bu dairesel ve giderek genişleyen osteotomların uçları, kemiđi yukarı dođru itmek ve toplamak için çukur bir yapıya sahiptir. Bu prosedür, daha önce açıklanan genişletme tekniđine benzerdir, ancak her yeni osteotom uygulandıđında osteotomi alanına partikül greft materyali yerleřtirilir ve bu materyal sinüs boşluđuna dođru itilmiř olur. Yapılan çalıřmalar, bu teknikle pratik olarak 3 ila 5 mm arasında kemik kazancı sađlanabileceđini göstermiřtir. Ancak, implant stabilitesi için yeterli miktarda rezidüel kemiđin mevcut olması gereklidir.

### 5.Sonuç

Her bir vakada hangi kemik büyütme prosedürünün kullanılacağına iliřkin nihai karar operatörün elindedir. Yetersiz kemiđe sahip kısmen veya tamamen diřsiz hastalarda rekonstrüksiyon seçeneđini deđerlendirirken, cerrahın hastayı mevcut durumundan tamamen iřlevsel ve estetik açıdan iyi bir proteze götüreceđ bir plan oluřturması gerekir. Bu sürecin tüm ařamalarını anlamak, ideal bir sonuç elde etmek için kritik önem tařır. Bilgili ve yetenekli bir cerrah, kararını hastaya implant protezleri için uzun ömürlü bir kemik temeli sađlayacak en etkili ve verimli cerrahi tekniđe dayandırmalıdır. Cerrahi teknik seçiminde hastanın tıbbi durumu ve bađıřıklık sisteminin yeterliliđi çok önemlidir. Doku mühendisliđi ilkeleri, gerektiđinde rhBMP-2, trombositten zengin plazma, PRF, mezenkimal kök hücreler ve diđer biyomimetiklerin kullanımı da dahil olmak üzere karar verme sürecinin bir parçası olabilir.

Genel olarak, kemik augmentasyonu alanındaki son trendler, hafif ila orta düzeydeki alveolar kret yetersizliđi vakaları için GBR (yönlendirilmiř kemik rejenerasyonu) partikül onlay ve inlay greftleme tekniklerine yönelmektedir. Daha büyük kompozit kemik defektlerinde (travma veya patoloji kaynaklı vakalarda), otojen blok kemik greftleri, ADO (alveolar distraksiyon osteogenezi) ile TE (doku mühendisliđi) ürünleri veya tekniklerin ardıřık bir řekilde kombinasyonu, ortoalveolar form elde etme hedefine ulařmak için kullanılmaktadır. Cerrahi prosedür sırasında fazla düzeltme yapmak, ameliyat sonrası adaptif fizyolojik rezorpsiyon nedeniyle yaygın bir yaklařım haline gelmiřtir. Bu durum, belirli bir greftin iřlevsel ortam içerisindeki dođal rezorptif eğilimleri ile iliřkilidir. Cerrah ayrıca belirli bir kemik augmentasyon tekniđini seçerken biyolojik temellere dikkat etmelidir.

## KAYNAKÇA

1. Simion, M., Fontana, F., Rasperini, G., & Maiorana, C. (2007). Vertical ridge augmentation by expanded-polytetrafluoroethylene membrane and a combination of intraoral autogenous bone graft and deproteinized anorganic bovine bone (Bio-Oss). *Clinical Oral Implants Research*, 18(5), 620–629.
2. Lekholm, U., & Zarb, G. A. (1985). Patient selection and preparation. In P.-I. Brånemark, G. Zarb, & T. Albrektsson (Eds.), *Tissue-integrated prosthesis: Osseointegration in clinical dentistry* (pp. 199–210). Chicago, IL: Quintessence Books.
3. Seibert, J., & Lindhe, J. (1997). Esthetics in periodontal therapy. In J. Lindhe, T. Karring, & N. P. Lang (Eds.), *Clinical periodontology and implant dentistry* (3rd ed., pp. 647–681). Copenhagen: Munksgaard.
4. Seibert, J. (1983). Reconstruction of deformed, partially edentulous ridges using full thickness onlay grafts, II. Prosthetic/periodontal interrelationships. *Compendium of Continuing Education in Dentistry*, 4, 549–562.
5. Roden, D. (2010). Principles of bone grafting. *Oral and Maxillofacial Surgery Clinics of North America*, 22, 295–300.
6. Marx, R. (2007). Bone and bone graft healing. *Oral and Maxillofacial Surgery Clinics of North America*, 19, 455–466.
7. Sutherland, D., & Bostrom, M. (2005). Grafts and bone graft substitutes. In J. R. Lieberman & G. E. Friedlaender (Eds.), *Bone regeneration and repair* (pp. 133–156). Totowa, NJ: Humana Press. <https://doi.org/10.1385/1-59259-863-3:133>
8. Joshi, D., Tank, P., Mahida, H., Dhama, M., Vedpathak, H., & Karle, A. (2010). Bone grafting: An overview. *Veterinary World*, 3(4), 198–200.
9. Pallesen, L., Schou, S., Aaboe, M., Hjørting-Hansen, E., Nattestad, A., & Melsen, F. (2002). Influence of particle size on the early stages of bone regeneration: A histologic and stereologic study in rabbit calvarium. *International Journal of Oral and Maxillofacial Implants*, 17, 498–506.
10. Kainulainen, V., Sandor, G., Caminiti, M., Clokie, C., & Oikarinen, K. J. (2002). Extraoral bone harvesting sites for oral and maxillofacial surgery. *Oral Surgery*, 10(1), 10–11.
11. Schwartz, Z., Mellonig, J. T., Carnes, D. L., Jr., et al. (1996). Ability of commercial demineralized freeze-dried bone allograft to induce new bone formation. *Journal of Periodontology*, 67, 918–926.
12. Boyan, B. D., Ranly, D. M., McMillan, J., Sunwoo, M., Roche, K., & Schwartz, Z. (2006). Osteoinductive ability of human allograft formulations. *Journal of Periodontology*, 77, 1555–1563.
13. Wenz, B., Oesch, B., & Horst, M. (2001). Analysis of the risk of transmitting bovine spongiform encephalopathy through bone grafts derived from bovine bone. *Biomaterials*, 22, 1599–1606.
14. Mellonig, J. T. (1995). Donor selection, testing, and inactivation of the HIV virus in freeze-dried bone allografts. *Practical Periodontics and Aesthetic Dentistry*,

7, 13–22.

15. Taylor, J. C., Cuff, S. E., Leger, J. P. L., Morra, A., & Anderson, G. I. (2002). In vitro osteoblast resorption of bone substitute biomaterials used for implant site augmentation: A pilot study. *International Journal of Oral and Maxillofacial Implants*, 17, 321–330.
16. Froum, S. J., Gomez, C., & Breault, M. R. (2002). Current concepts of periodontal regeneration: A review of the literature. *New York State Dental Journal*, 68(9), 14.
17. Buser, D., Chen, S. T., Weber, H. P., & Belser, U. C. (2008). Early implant placement following single-tooth extraction in the esthetic zone: Biologic rationale and surgical procedures. *International Journal of Periodontics & Restorative Dentistry*, 28(4), 441–451.
18. Bornstein, M. M., von Arx, T., & Bosshardt, D. D. (2009). Properties of barrier membranes. In D. Buser (Ed.), *20 years of guided bone regeneration in implant dentistry* (2nd ed., pp. 47–69). Chicago: Quintessence Publishing.
19. Elgali, I., Omar, O., Dahlin, C., & Thomsen, P. (2017). Guided bone regeneration: Materials and biological mechanisms revisited. *European Journal of Oral Sciences*, 125(4), 315–337.
20. Winet, H., & Hollinger, J. O. (1993). Incorporation of polylactide-polyglycolide in a cortical defect: Neoosteogenesis in a bone chamber. *Journal of Biomedical Materials Research*, 27(5), 667–676.
21. Hürzeler, M. B., Quiñones, C. R., & Schüpbach, P. (1997). Guided bone regeneration around dental implants in the atrophic alveolar ridge using a bioresorbable barrier: An experimental study in the monkey. *Clinical Oral Implants Research*, 8(4), 323–331.
22. Hutmacher, D., Hürzeler, M. B., & Schliephake, H. (1996). A review of material properties of biodegradable and bioresorbable polymers and devices for GTR and GBR applications. *International Journal of Oral and Maxillofacial Implants*, 11(5), 667–678.
23. Böstman, O. M. (1991). Osteolytic changes accompanying degradation of absorbable fracture fixation implants. *Journal of Bone and Joint Surgery – British Volume*, 73(4), 679–683.
24. Sheikh, Z., Hamdan, N., Ikeda, Y., Grynypas, M., Ganss, B., & Glogauer, M. (2017). Natural graft tissues and synthetic biomaterials for periodontal and alveolar bone reconstructive applications: A review. *Biomaterials Research*, 21(1), 9.
25. Shoulders, M. D., & Raines, R. T. (2009). Collagen structure and stability. *Annual Review of Biochemistry*, 78, 929–958.
26. Sorushanova, A., Delgado, L. M., Wu, Z., et al. (2018). The collagen suprafamily: From biosynthesis to advanced biomaterials. *Advanced Materials*, 31(1), e1801651.
27. Miller, N., Penaud, J., Foliguet, B., Membre, H., Ambrosini, P., & Plombas, M.

- (1996). Resorption rates of two commercially available bioresorbable membranes: A histomorphometric study in a rabbit model. *Journal of Clinical Periodontology*, 23(11), 1051–1059.
28. Owens, K. W., & Yukna, R. A. (2001). Collagen membrane resorption in dogs: A comparative study. *Implant Dentistry*, 10(1), 49–58.
  29. Minabe, M., Kodama, T., Hori, T., & Watanabe, Y. (1989). Effects of atelocollagen on the wound healing reaction following palatal gingivectomy in rats. *Journal of Periodontal Research*, 24(3), 178–185.
  30. Quteish, D., & Dolby, A. E. (1992). The use of irradiated-crosslinked human collagen membrane in guided tissue regeneration. *Journal of Clinical Periodontology*, 19(7), 476–480.
  31. Cucchi, A., Chierico, A., Fontana, F., et al. (2019). Statements and recommendations for guided bone regeneration: Consensus report of the Guided Bone Regeneration Symposium held in Bologna, October 15 to 16, 2016. *Implant Dentistry*, 28(4), 388–399.
  32. Jensen, O. T., Bell, W., & Cottam, J. (2010). Osteoperiosteal flaps and local osteotomies for alveolar reconstruction. *Oral and Maxillofacial Surgery Clinics of North America*, 22(3), 331–346.
  33. Casap, N., Brand, M., Mogyros, R., et al. (2011). Island osteoperiosteal flaps with interpositional bone grafting in rabbit tibia: Preliminary study for development of new bone augmentation technique. *Journal of Oral and Maxillofacial Surgery*, 69(12), 3045–3051.
  34. Jensen, O. T., & Ellis, E. (2008). The book flap: A technical note. *Journal of Oral and Maxillofacial Surgery*, 66(5), 1010–1014.
  35. Tolstunov, L., Hamrick, J. F. E., Broumand, V., Shilo, D., & Rachmiel, A. (2019). Bone augmentation techniques for horizontal and vertical alveolar ridge deficiency in oral implantology. *Oral and Maxillofacial Surgery Clinics of North America*, 31(2), 163–191.
  36. Ilizarov, G. A. (1989). The tension-stress effect on the genesis and growth of tissues. *Clinical Orthopaedics and Related Research*, 238, 249–281.
  37. McCarthy, J. G., Schreiber, J., Karp, N., Thorne, C. H., & Grayson, B. H. (1992). Lengthening the human mandible by gradual distraction. *Plastic and Reconstructive Surgery*, 89(1), 1–8.
  38. Le, B., Rohrer, M. D., & Prasad, H. S. (2010). Screw “tent-pole” grafting technique for reconstruction of large vertical alveolar ridge defects using human mineralized allograft for implant site preparation. *Journal of Oral and Maxillofacial Surgery*, 68(2), 428–435.
  39. Lekovic, V., Camargo, P. M., Klokkevold, P. R., et al. (1998). Preservation of alveolar bone in extraction sockets using bioabsorbable membranes. *Journal of Periodontology*, 69(9), 1044–1049.
  40. Urban, I. A., Jovanovic, S. A., & Lozada, J. L. (2009). Vertical ridge augmentation

using guided bone regeneration (GBR) in three clinical scenarios prior to implant placement: A retrospective study of 35 patients 12 to 72 months after loading. *International Journal of Oral and Maxillofacial Implants*, 24(3), 502–510.

41. Wang, H. L., & Boyapati, L. (2006). “PASS” principles for predictable bone regeneration. *Implant Dentistry*, 15(1), 8–17.
42. Greenstein, G., Greenstein, B., Cavallaro, J., et al. (2009). The role of bone decortication in enhancing the results of guided bone regeneration: A literature review. *Journal of Periodontology*, 80(2), 175–189.
43. Fontana, F., Santoro, F., Maiorana, C., et al. (2008). Clinical and histologic evaluation of allogeneic bone matrix versus autogenous bone chips associated with titanium-reinforced e-PTFE membrane for vertical ridge augmentation: A prospective pilot study. *International Journal of Oral and Maxillofacial Implants*, 23(6), 1003–1012.
44. Nevins, M., & Mellonig, J. T. (1992). Enhancement of the damaged edentulous ridge to receive dental implants: A combination of allograft and the GORE-TEX membrane. *International Journal of Periodontics and Restorative Dentistry*, 12(2), 96–111.
45. Fonseca, R. J. (2000). Reconstruction of the maxillofacial cancer patient. In R. J. Fonseca (Ed.), *Oral and maxillofacial surgery* (Vol. 7, 1st ed., pp. 361). Philadelphia: Saunders.
46. Schwartz-Arad, D., Levin, L., & Sigal, L. (2005). Surgical success of intraoral autogenous block onlay bone grafting for alveolar ridge augmentation. *Implant Dentistry*, 14(2), 131–138.
47. Xu, R., Ebraheim, N. A., Yeasting, R. A., et al. (1996). Anatomic considerations for posterior iliac bone harvesting. *Spine*, 21(9), 1017–1020.
48. Kolomvos, N., Iatrou, I., Theologie-Lygidakis, N., et al. (2010). Iliac crest morbidity following maxillofacial bone grafting in children: A clinical and radiographic prospective study. *Journal of Craniomaxillofacial Surgery*, 38(4), 293–302.



# BÖLÜM 2

## DİŞ ÇEKİMİYLE EŞ ZAMANLI (IMMEDIATE) DENTAL İMPLANT UYGULAMALARI

*Erkan MECU<sup>1</sup>*

*Bahadır SANCAR<sup>2</sup>*

1 Arş. Gör.; İnönü Üniversitesi Diş Hekimliği Fakültesi Ağız Diş ve Çene Cerrahisi Bölümü. erkan.mecu@inonu.edu.tr ORCID No: 0009-0000-2003-9816

2 Doç.Dr.; İnönü Üniversitesi Diş Hekimliği Fakültesi Ağız Diş ve Çene Cerrahisi Bölümü. bahadir.sancar@inonu.edu.tr ORCID No:0000-0001-8804-6668

## DİŞ ÇEKİMİ İLE EŞ ZAMANLI DENTAL İMPLANT UYGULAMALARI

Eksik dişlerin rehabilitasyonu için endoosseöz dental implantların kullanımı rutin bir tedavi seçeneği haline gelmiştir.(Brånemark et al., 1983) Temel olarak implantlar diş çekiminden aylar sonra, tamamen iyileşmiş dişsiz kretlere uygulanır daha sonra ikinci cerrahi aşama ve daimi restorasyon öncesine kadar 3-6 ay süreyle mukoza altında bırakılır.(Branemark, 1983) Bu klasik geç dönem implant cerrahi protokolü tüm klinik durumlar için geçerli değildir. (Myron Nevins, 2023)

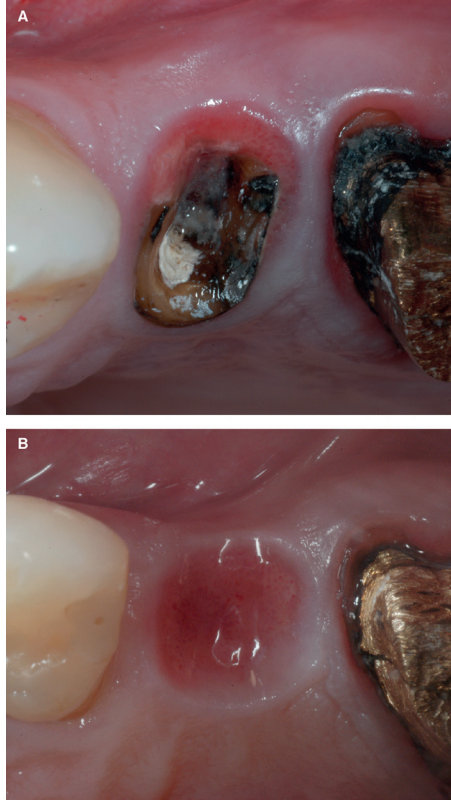
Diş çekiminden sonra implant yerleştirme zamanlamasını tanımlamak için birkaç sınıflandırma önerilmiştir. Wilson ve Weber bunu yumuşak doku iyileşmesine göre sınıflandırmıştır; ancak zaman aralıklarını dahil etmemişlerdir.(Wilson Jr & Weber, 1993) Mayfield ve diğer yazarlar implant yerleştirmeyi diş çekiminden sonraki zaman aralıklarına göre tartışmışlardır; ancak her sınıflandırma sistemi arasındaki zaman aralıkları konusunda fikir birliği yoktur.(Mayfield, 1999)

Hämmerle ve ark. yumuşak ve sert doku iyileşmesine dayalı bir sınıflandırma ortaya koymuştur: tip I, diş çekiminden hemen sonra yerleştirmeydi ; tip 2 (tipik olarak çekimden 4–8 hafta sonra) soketin yumuşak doku ile tamamen kaplanmasıydı; tip 3 (tipik olarak çekimden 12–16 hafta sonra) soketin önemli klinik ve/veya radyografik kemik dolumuydu; ve tip 4 (tipik olarak çekimden >16 hafta sonra) soketin kemikle tamamen dolu olmasıydı. Ancak iyileşme parametreleri cerrahi bölgeye ve hasta faktörlerine bağlı olarak değişebilir. Dental implant uygulaması sert doku iyileşmesinin çeşitli derecelerine göre çekim ile eş zamanlı, erken ya da geç dönem implant uygulaması olarak sınıflandırılabilir.(Hämmerle et al., 2004)

Diş çekimi sonrası eş zamanlı dental implant uygulamalarının kemik oluşumunu ve osseointegrasyonu stimüle ettiği ve böylece diş çekimi sonrası kemikte meydana gelen rezorptif değişikliklerin engellenmiş olacağı yapılan çalışmalarda bildirilmiştir. Diş çekimi ve implant uygulamaları aynı seansta yapıldığı için cerrahi işlem sayısı azalmakta ve toplam tedavi süresi kısalmaktadır.(Altan et al., 2016)

Diğer taraftan, çekim anında implant uygulaması yüksek teknik hassasiyet gerektiren bir işlemdir ve bölge morfolojisi, komşu köke yakınlık, dikey yöne kemik kalitesi ve miktarını ve flebin adaptasyonu için gerekli keratinize mukozanın varlığı gibi birçok faktör dikkate alınmalıdır.

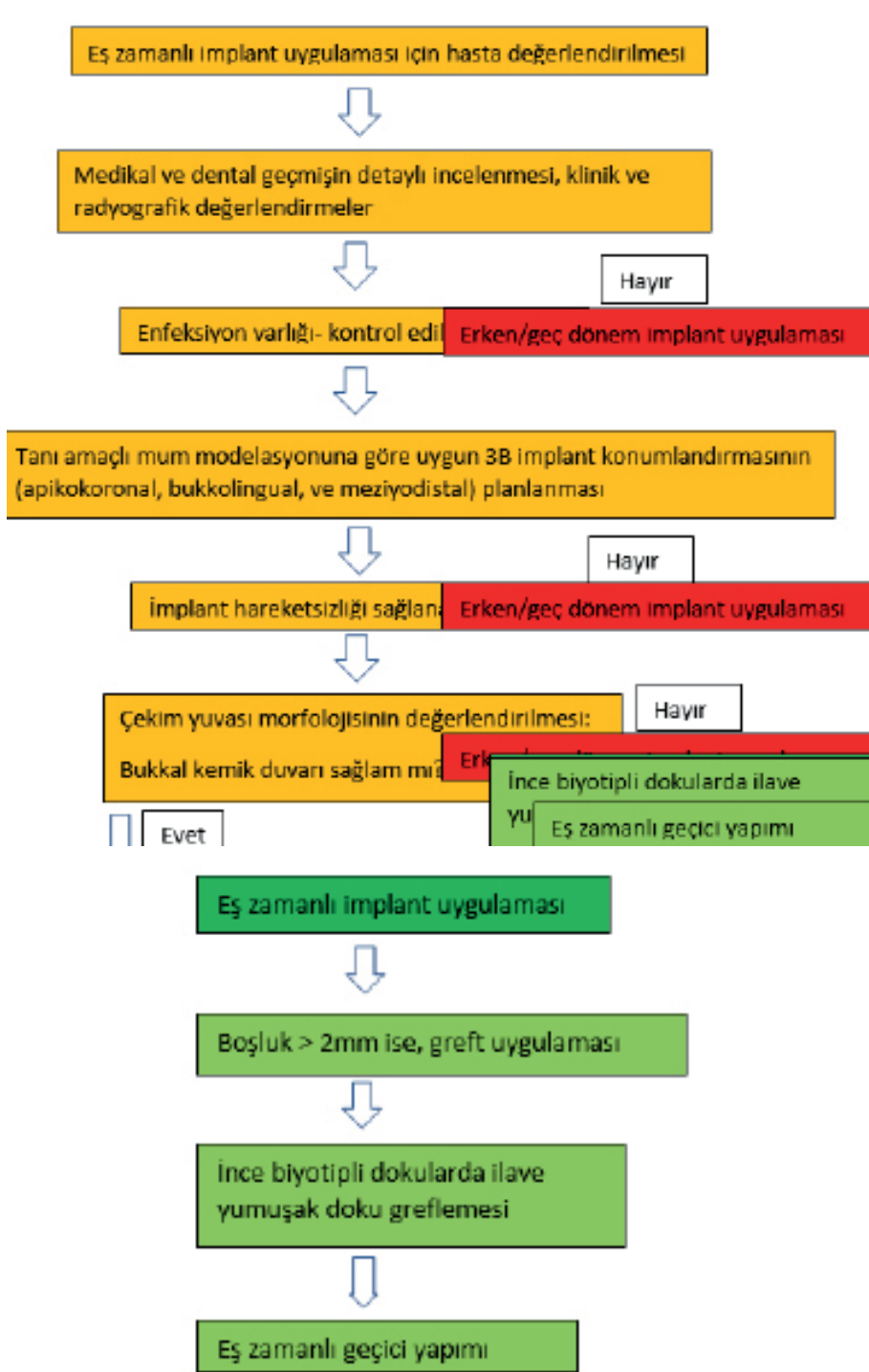
Diş çekiminden sonra, çekim soketini çevreleyen alveolar kemiği etkileyen bir dizi fizyolojik değişiklik meydana gelir. Bunlar, sokette kemik oluşumunun yanı sıra alveolar sırtın boyutlarında ve konturlarında değişikliklere yol açan hacimsel rezorpsiyondur. Daha önce yapılan bir meta-analiz, bukkolingual kalınlığında ortalama 3,87 mm'lik bir azalma ve 1,67 mm'lik dikey boyut kaybı olduğunu göstermiştir.(Tonetti et al., 2019)



Şekil 1 : (A) 14 numaralı dişin çekim öncesi görüntüsü. (B) diş çekiminden 4 ay sonraki alveol kret görüntüsü (Araújo et al., 2019)

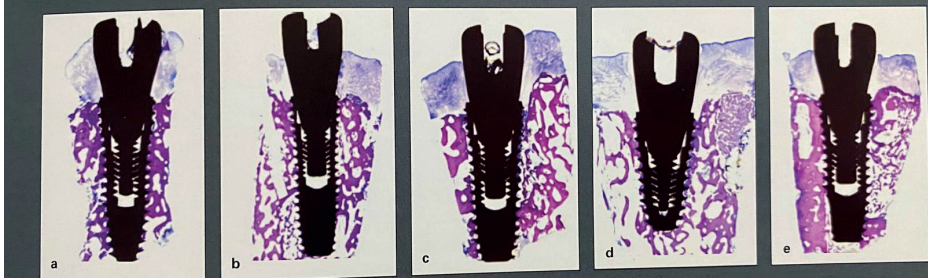
Eş zamanlı dental implant uygulaması yaklaşık 40 yıl önce önerilmiştir. (Schulte & Heimke, 1976) İmplantların diş çekimi ile eş zamanlı yerleştirilmesi, başarılı osteointegrasyon ile ilişkili olduğunu gösteren kanıtlar nedeniyle dünya çapında diş hekimleri için yaygın bir yaklaşım haline gelmiştir. (Romanos et al., 2010)

Yerleştirilen implantın başarısında birçok faktör etkilidir. Doğru tanı ve tedavi planlaması, uygun cerrahi yaklaşım, dental implantın kusursuz olarak yerleştirilmesi, uygun kalitede ve hacimde kemik bulunması ve başarılı bir osteoentegrasyon bu faktörlerden en önemlileridir. (Hatcher et al., 2003)



Tablo 1: Eş zamanlı implant uygulaması için karar ağacı. 3B, üç-boyutlu; YKO, yönlendirilmiş kemik oluşturulması. (Myron Nevins, 2023)

Garcia-Sanchez ve ark. tarafından yakın zamanda yapılan sistematik bir inceleme. İyileşmiş çekim yuvalarına yapılan eş zamanlı ve gecikmeli implantlar arasında kümülatif benzer sağ kalım oranında bir fark bildirilmemiştir. (Pellegrino et al., 2021)



Şekil 2; (adan e'ye) Eş zamanlı uygulanan implantların anlamlı derecede Kemik-İmplant kontakını gösteren histolojik örnekleri. (Myron Nevins, 2023)

Çenelerdeki genel kemik yoğunluğu veya miktarı lokal bölgedeki ile özdeş olmayacağı için implant bölgesinin spesifik olarak incelenmesi şarttır. (Daidone, 1994) İmplant planlanması radyolojik olarak birçok yöntemle yapılabilir. Konik ışınli bilgisayarlı tomografi (KİBT) gibi teşhis araçlarının kullanımı ile dikkatli bir ameliyat öncesi çalışma, doğru olgu seçimi, ve titiz bir tedavi planı, uzun dönem başarı ile öngörülebilir bir tedavi sonucunu mümkün kılar. (Myron Nevins, 2023)

Aşağıdaki kriterler hekimlerin en iyi implant yeri konusunda karara varabilmeleri ve protetik hedeflere ulaşmaları açısından önem taşımaktadır.

- a. Kemik mimarisinin mekanik yapısı
  - b. Kemik yoğunluğunun belirlenmesi
  - c. Kemik miktarının belirlenmesi;
    - Mevcut kemik yüksekliğinin saptanması
    - Mevcut kemik genişliğinin saptanması
    - Mevcut kemik uzunluğunun saptanması
    - Mevcut kemik açısının saptanması
    - Kron/implant oranının tespiti
  - d. Çeneler ve mevcut kemiğe ait internal anatominin tanımlanması
  - e. Mevcut kemiğin patolojik yapıların varlığı açısından incelenmesi
- Radyografik bilginin transfer edilmesi. (Çakur et al., 2007)

**Dental implant yerleştirilken dikkat edilmesi gereken önemli anatomik oluşumlar vardır;**

**Maksilla için;**

- 1- Maksiller sinüs tabanı
- 2- Burun tabanı
- 3- Alveol kreti ile sinüs ve burun tabanındaki kortikal kemik arasındaki mesafe
- 4- Tuber bölgesindeki kemiğin kalite ve kantitesinin tesbiti

**Mandibula için;**

- 1- Foramen mentale
- 2- Mandibuler kanal
- 3- Processus mylohyoideusun ve distalindeki sublingual fossanın palpasyonla tesbiti,
- 4- Simfiz profiline, bu bölgedeki kemiğin derinliğine ve lingual taraftaki eğimi.(Nemcovsky et al., 2002)

Atravmatik diş çekimi, özellikle eş zamanlı dental implant yerleştirilmesinden önce, büyük önem taşır.

Wang ve arkadaşları atravmatik tekniği tartışmışlardır. Dişe bağlı lifleri kesmek için suprakrestal olarak 15 numaralı bistüri kullanılır. Daha sonra, periodontal ligament boşluğunu çevresel olarak genişletmek için subkrestal olarak bir periotom yerleştirilir. Önemli bir hareketlilik elde edilene kadar diş, alveol kemiğe minimum travma uygulanarak eleve edilir. Diş, bir forsepsle rotasyon hareketiyle çıkarılır. Labial kemiğe gelebilecek hasarı en aza indirmek veya önlemek için bukkolingual hareketlerden kaçınmak önemlidir.(Wang et al., 2004)

Bhosale ve ark. yapmış olduğu çalışmada aşırı kron harabiyeti olan üst molar dişlerin çekiminde fizik forceps ile konvansiyel forcepleri karşılaştırmış fiziksel kuvvetlerin kullanılmasıyla kron kırığı insidansının çok daha az olduğunu ve bukkal kemik kırığı insidansının hiç olmadığını göstermiştir.(Bhosale et al., 2023)

Ancak, birden fazla kök, kavisli kök, endodontik olarak tedavi edilmiş kanallar ve diğer anatomik faktörler diş çekimlerini daha zor hale getirebilir. Çekim sırasında, dişin kırılma riski varsa, cerrahi olarak çıkarılabilir. Diş çıkarıldıktan sonra, soket küretlerle debride edilir ve steril serum fizyolojik ile irrigé edilir. İmplant uygulamasına geçmeden önce çekim soketinin sert ve yumuşak dokusunun değerlendirilmesi gereklidir. Eş zamanlı implant yerleştirme için mutlak gereklilik, implantın soketete apikal olarak 3 ila 5 mm yerleştirilme-

si veya implant primer stabilitesi için geniş çaplı implantların kullanılmasıdır. (Nemcovsky et al., 2002)

Eş zamanlı dental implant yerleştirildiğinde implant osseointegrasyonunu engel olabilecek implant ile kret arasında boşlukların kalması muhtemeldir. “Jumping Distance” olarak bilinen bu mesafe implant başarısı için son derece önemli olan stabiliteyi riske atar.(Albrektsson & Zarb, 1993) Bu sorunun üstesinden gelmek için çeşitli greftleme materyalleri kullanılmıştır. (Chaubal et al., 2024)

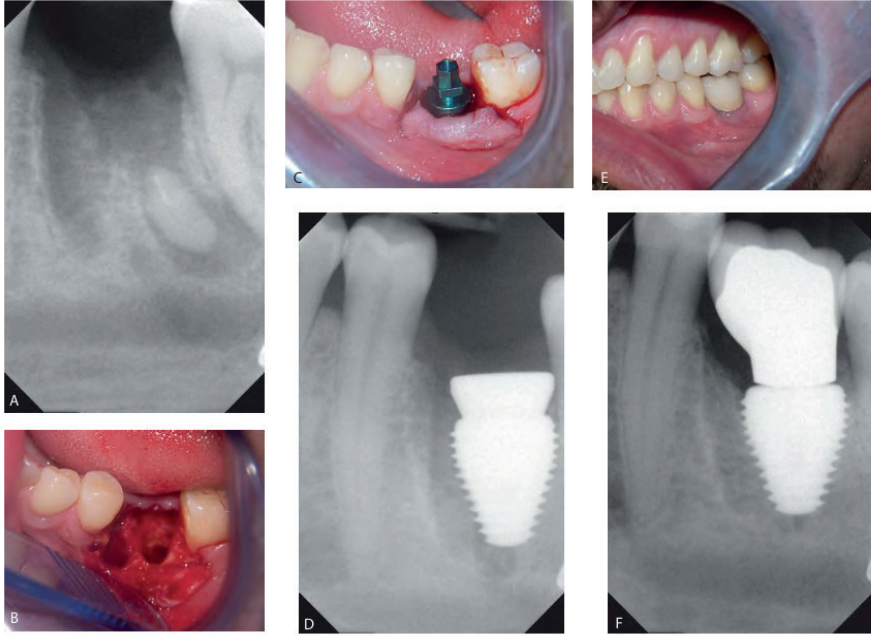
Dental implant ile alveol kret arasındaki mesafe 2 mm den daha fazla olduğunda, otogreftler, ksenograftlar, allogreftler ve alloplastlar kullanılır.(Verket et al., 2018)

Chaubal ve arkadaşlarının yapmış olduğu bir çalışmada Bone cement kullanımının implant stabilitesini iyileştirdiğini, implant-kemik temas alanını artırdığı ve kemik rejenerasyonu için bir greft materyali olarak uygulanabilir bir alternatif olabileceğini belirtmiştir.(Chaubal et al., 2024)

Eş zamanlı implant protokolünün klinik uygulamaları genellikle anterior estetik bölge ya da posterior premolar/molar bölgelerindeki yerleşimlerine göre ayrılır. Değerlendirmeler için diğer faktörler; periapikal enfeksiyon varlığı, ilave sert doku greftleme ihtiyacı, ve çekim sırasında ve geç dönem yüklemidir.(Myron Nevins, 2023)

Enfekte bölgelere çekim ile eş zamanlı uygulanan implantlarda, kümülatif sağkalım oranı %97.8 olarak bildirilmiştir. Bu, periapikal patoloji olmayan bölgelere yerleştirilen implantların oranlarıyla karşılaştırılabilir.(Fugazzotto, 2012) Kanıtlar, enfekte bölgenin titiz bir şekilde temizlenmesi ile eş zamanlı implantlarda yüksek bir başarı oranı eldedebileceğini göstermektedir.(Myron Nevins, 2023)

Mandibuladaki molar bölge, büyük çaplı implantlar yerleştirilmediği sürece diş çekiminden sonra implantların hemen yerleştirilmesi için genellikle iyi bir bölge değildir. İnférieur alveolar sınırdan kaçınmak için özen gösterilmelidir. Sinirin 2, hatta 3 mm üzerinde kalmak gerekir. Molar dişlerin çekim bölgelerinin en önemli sorunlarından biri çekim sırasında bukkal plakanın kırılmasıdır. Geniş çaplı dental implantlar yerleştirilebilir ancak implant yerleştirilme sırasında bukkal plakaya zarar verilmemelidir. Bu durum lingual plak içinde geçerlidir. Geniş çaplı implantlar daha sonra çok az kemik grefti ile veya hiç kemik greftine gerek olmadan yerleştirilebilir. Genelde 7,5 ila 9,0 mm gibi nispeten kısa uzunlukta implantlar tercih edilir.(Siciliano et al., 2009)



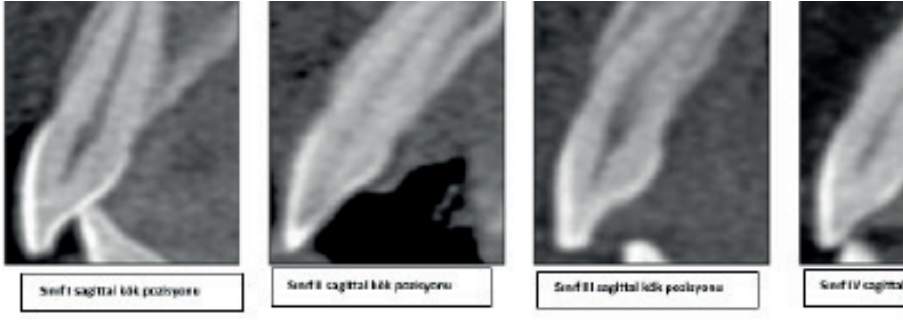
Şekil 3: A, Primer stabilite alınabilen geniş çaplı (7 ila 9 mm) bir implant kullanıldığında, mandibular molar bölgelerde kemik grefti kullanılmadan immediat implantlarla tedavi edilebilir. B, Bukkal ve lingual plak bütünlüğüne sahip tipik bir molar çekim soketi. C, Geniş çaplı implant yerleştirme işlemi çekim defektinin merkezinde olmalıdır. D, Dört ay sonra, kemik grefti olmadan yerleştirilen implantın tüm implant yivlerinin osseoentegre olduğu görülüyor. E, Nihai restorasyon. F, İmplant yerleştirilmesinden 10 ay sonra radyolojik görüntüsü. {, 2011 #38}

Molar bölgelerinde eş zamanlı implant uygulaması ile primer stabilite elde etmek için, implantlar çekim soketlerinden birisine yada interradiküler septuma konumlandırılır.(Myron Nevins, 2023)

Maksiller posterior bölgeye diş çekimi ile eş zamanlı dental implant yerleştirme, anatomik yapısı ve cerrahi zorluğu nedeniyle oldukça hassas bir cerrahi prosedürdür. Maksiller posterior bölgeye implant yerleştirme için mevcut kemik yüksekliği, maksiller sinüs tarafından sınırlıdır . Ek olarak, molar diş çekimden sonra kalan alveolar soket geniştir ve implantın şekline uymaz, bu da implant yerleşiminin ilk stabilitesinin sağlanmasını zorlaştırır.(Yang & Geng, 2024)

Üst çene ön bölgede facial kemik kalınlığını değerlendiren KIBT çalışmasında, incelenen dişlerin çoğunda (%62.9-%80.1) ince bir bukkal kemik duvarı (<1mm) görülmüştür.(Braut et al., 2011) Eş zamanlı implant uygulaması için üst çene ön bölgede alveol yuvasıyla ilişkili sagittal kök pozisyon sınıflaması oluşturmak amacıyla bir KIBT çalışması yapılmıştır.(Kan et al., 2011)

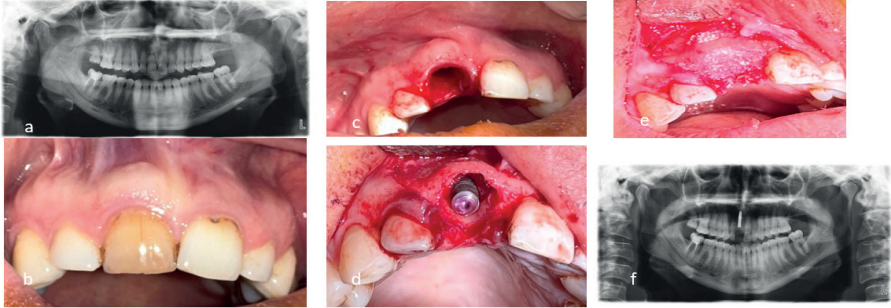




Şekil 4; Sagittal kök konum sınıflaması (Kan et al., 2011)

İncelenen 600 örneğin %81.1'inde, labial kortikal duvara komşu (sınıf I) komşu olan kökün, yeterli palatal kemik varlığında, çekim ile eş zamanlı implant uygulamasına ve geçici protez yapımına imkan sağladığı gösterilmiştir. (Kan et al., 2011)

Estetik komplikasyonlardan kaçınmak için implantların doğru pozisyon- da konumlandırılmaları önem taşır. Kural olarak; bukkal kemik korteksinin rezorpsiyonunu azaltmak için implant, devam eden arkın kurvatürü içerisine yerleştirilmelidir. (Myron Nevins, 2023)



Şekil 5; (a) çekim kararı verilen 11 numaralı dişin radyografik görüntüsü, (b) 11 numaralı dişin intraoral görüntüsü, (c) çekim soketi, (d) immediate olarak yerleştirilmiş dental implant, (e) bukkal boşluğa zenogreft uygulanması, (f) immediate implant sonrası radyografik görüntüsü.

Diş çekimiyle eş zamanlı dental implant uygulamalarının, geleneksel yöntemlere göre yüksek başarı oranları ve kısa sürede iyileşme sağlanabileceğini göstermektedir. İmmEDIATE dental implantlar, uygun hasta seçimi ile estetik ve fonksiyonel açıdan başarılı sonuçlar elde edilmesini sağlar. Ancak kemik hacminin yetersiz olduğu vakalarda ek tedavi yöntemleri uygulanabilir. Genel olarak, diş çekimiyle eş zamanlı dental implant uygulamaları, modern diş hekimliğinde etkili bir tedavi seçeneği olarak öne çıkmaktadır. Daha uzun dönemli araştırmalar, bu tedavi yönteminin uygulanmasının daha iyi anlaşılmasına yardımcı olacaktır.

## **Referanslar;**

- Albrektsson, T., & Zarb, G. A. (1993). Current interpretations of the osseointegrated response: clinical significance. *International Journal of Prosthodontics*, 6(2).
- Altan, G., Uraz, A., & Ökte, E. (2016). Dental İmplant Tedavisinde Farklı Yerleştirme Zamanlarının Değerlendirilmesi: Hemen, Erken ve Geç Dönem Uygulamalar. *ADO Klinik Bilimler Dergisi*, 7(1), 1427-1440.
- Araújo, M. G., Silva, C. O., Souza, A. B., & Sukekava, F. (2019). Socket healing with and without immediate implant placement. *Periodontology 2000*, 79(1), 168-177.
- Bhosale, T. N., Bhate, K., Samuel, S., & Jacob, G. (2023). Comparative evaluation of efficacy of physics forcep and conventional forceps for extraction of maxillary molars. *Minerva Dental and Oral Science*.
- Branemark, P.-I. (1983). Osseointegration and its experimental background. *The Journal of prosthetic dentistry*, 50(3), 399-410.
- Brånemark, P., Adell, R., Albrektsson, T., Lekholm, U., Lundkvist, S., & Rockler, B. (1983). Osseointegrated titanium fixtures in the treatment of edentulousness. *Biomaterials*, 4(1), 25-28.
- Braut, V., Bornstein, M. M., Belser, U., & Buser, D. (2011). Thickness of the anterior maxillary facial bone wall—a retrospective radiographic study using cone beam computed tomography. *International Journal of Periodontics and Restorative Dentistry*, 31(2), 125.
- Chaubal, T. V., Chun, Y. W., Shien, C. P. K., Bapat, R., & Pulikkotil, S. J. (2024). Immediate implant placement and simultaneous bone grafting with bone cement in extraction sockets: A systematic review. *The Saudi Dental Journal*.
- Çakur, B., Sümbüllü, A. G. D. M. A., & Harorlu, A. (2007). Operasyon öncesi implant yerlerinin belirlenmesinde radyolojik kriterler ve radyolojik teknik seçimi. *Atatürk Üniversitesi Diş Hekimliği Fakültesi Dergisi*, 2007(2), 23-30.
- Daidone, R. (1994). Use of computed tomography for selection of implant sites. *Dentomaxillofac Radiol (Abstr)*, 23, 58.
- Fugazzotto, P. A. (2012). A retrospective analysis of implants immediately placed in sites with and without periapical pathology in sixty-four patients. *Journal of periodontology*, 83(2), 182-186.
- Hämmerle, C. H., Chen, S. T., & Wilson Jr, T. G. (2004). Consensus statements and recommended clinical procedures regarding the placement of implants in extraction sockets. *International Journal of Oral & Maxillofacial Implants*, 19(7).
- Hatcher, D. C., Dial, C., & Mayorga, C. (2003). Cone beam CT for pre-surgical assessment of implant sites. *Journal of the California Dental Association*, 31(11), 825-833.
- Kan, J. Y., Roe, P., Rungcharassaeng, K., Patel, R. D., Waki, T., Lozada, J. L., & Zimmerman, G. (2011). Classification of sagittal root position in relation to the

- anterior maxillary osseous housing for immediate implant placement: a cone beam computed tomography study. *International Journal of Oral & Maxillofacial Implants*, 26(4).
- Mayfield, L. (1999). Immediate, delayed and late submerged and transmucosal implants. Proceedings of the 3rd European Workshop on Periodontology, Implant Dentistry, 1999,
- Myron Nevins, D. H.-L., DDS, MDS, PhD. (2023). İmplant Tedavisi. In P. D. A. B. Ç. Prof. Dr. Korkud Demirel (Ed.), *İmplant Tedavisi Klinik Yaklaşımlar ve Kanıtla Dayalı Başarı*. QUINTESENCE PUBLISHING TÜRKİYE.
- Nemcovsky, C. E., Artzi, Z., Moses, O., & Gelernter, I. (2002). Healing of marginal defects at implants placed in fresh extraction sockets or after 4–6 weeks of healing: a comparative study. *Clinical oral implants research*, 13(4), 410-419.
- Pellegrino, G., Ferri, A., Del Fabbro, M., Prati, C., Giovanna Gandolfi, M., & Marchetti, C. (2021). Dynamic Navigation in Implant Dentistry: A Systematic Review and Meta-analysis. *International Journal of Oral & Maxillofacial Implants*, 36(5).
- Peterson's Principles of Oral and Maxillofacial Surgery. (2011). In D. Michael Miloro, MD,FACS, D. G.E. Ghali, MD, FACS, D. Peter E. Larsen, & M. Peter D. Waite, DDS,MD,FACS (Eds.), *Peterson's Principles of Oral and Maxillofacial Surgery*. PEOPLE'S MEDICAL PUBLISHING HOUSE.
- Romanos, G., Froum, S., Hery, C., Cho, S.-C., & Tarnow, D. (2010). Survival rate of immediately vs delayed loaded implants: analysis of the current literature. *Journal of Oral Implantology*, 36(4), 315-324.
- Schulte, W., & Heimke, G. (1976). [The Tübinger immediate implant]. *Quintessenz*, 27(6), 17 - 23. (Das Tübinger Sofort-Implant.)
- Siciliano, V. I., Salvi, G. E., Matarasso, S., Cafiero, C., Blasi, A., & Lang, N. (2009). Soft tissues healing at immediate transmucosal implants placed into molar extraction sites with buccal self-contained dehiscences. A 12-month controlled clinical trial. *Clinical oral implants research*, 20(5), 482-488.
- Tonetti, M. S., Jung, R. E., Avila-Ortiz, G., Blanco, J., Cosyn, J., Fickl, S., Figuero, E., Goldstein, M., Graziani, F., & Madianos, P. (2019). Management of the extraction socket and timing of implant placement: Consensus report and clinical recommendations of group 3 of the XV European Workshop in Periodontology. *Journal of clinical periodontology*, 46, 183-194.
- Verket, A., Lyngstadaas, S. P., Tiainen, H., Rønold, H. J., & Wohlfahrt, J. C. (2018). Impact of particulate deproteinized bovine bone mineral and porous titanium granules on early stability and osseointegration of dental implants in narrow marginal circumferential bone defects. *International journal of oral and maxillofacial surgery*, 47(8), 1086-1094.
- Wang, H.-L., Kiyonobu, K., & Neiva, R. F. (2004). Socket augmentation: rationale and technique. *Implant dentistry*, 13(4), 286-296.
- Wilson Jr, T. G., & Weber, H. P. (1993). Classification of and therapy for areas of defi-

cient bony housing prior to dental implant placement. *International journal of periodontics & restorative dentistry*, 13(5).

Yang, Y., & Geng, N. (2024). Clinical study of immediate implant placement in posterior maxillary region assisted by dynamic real-time navigation: A randomized controlled trial. *Journal of Stomatology, Oral and Maxillofacial Surgery*, 125(5), 101976.

# BÖLÜM 3

## KONİK IŞINLI BİLGİSAYARLI GÖRÜNTÜLEMEDE KARŞILAŞILAN ARTİFAKTLAR

*Merve Aydođdu<sup>1</sup>*

*Meltem Horoz<sup>2</sup>*

<sup>1</sup> Dr. Öğretim Üyesi, Kırıkkale Üniversitesi Diş Hekimliği Fakültesi Ağız Diş ve Çene Radyolojisi AD Kırıkkale/TÜRKİYE - dt.merveaydogdu@gmail.comORCID: 0000-0001-6795-2709

<sup>2</sup> Arş. Görevlisi, Kırıkkale Üniversitesi Diş Hekimliği Fakültesi Ağız Diş ve Çene Radyolojisi AD Kırıkkale/TÜRKİYE - xxxxxxxxORCID: xxxxx

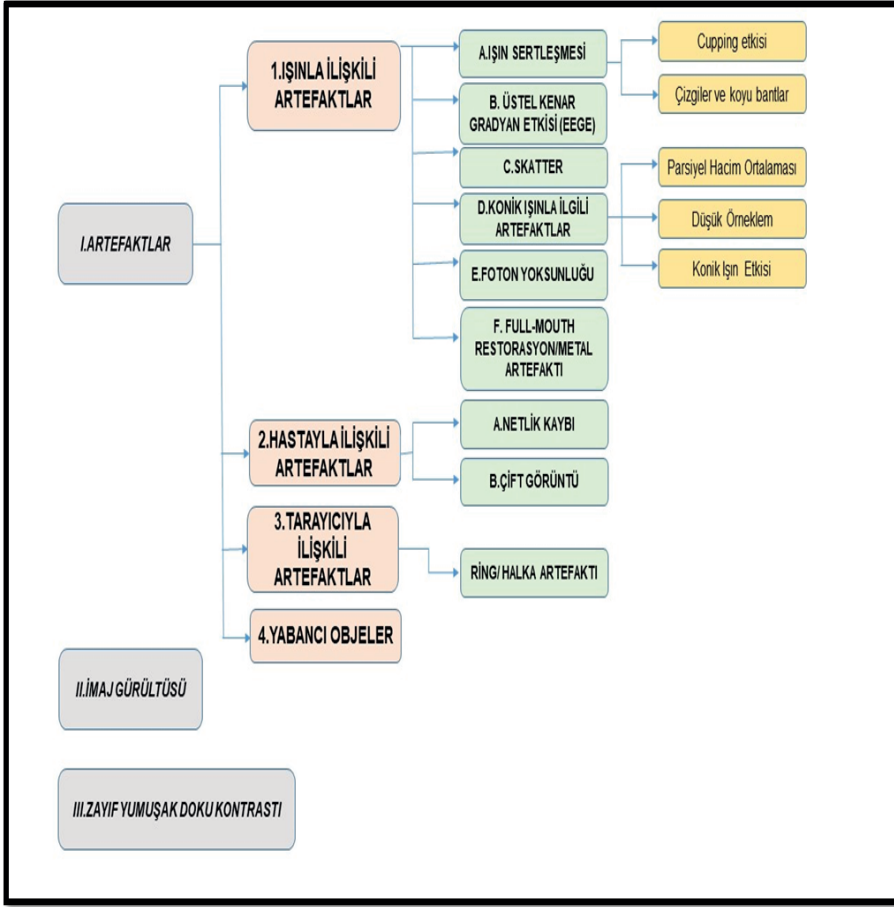
## GİRİŞ

Konik ışınli bilgisayarlı tomografi (KIBT), maksillofasiyal bölgenin 3 boyutlu rekonstrüksiyonunu sađlayan, milimetrik çözünürlüklü tanısal görüntüler sunan cihazlardır(Lira de Farias Freitas et al., 2019). Maksillofasiyal görüntüleme amacıyla geliştirilen ilk KIBT; NewTom-9000 cihazıdır (Kantitatif Radyoloji, Verona, İtalya) ve 1998'den itibaren KIBT üniteleri üretiminde hızlı bir gelişim yaşanmıştır(Nagarajappa, Dwivedi, & Tiwari, 2015). Bu gelişmeler, tarama süresini kısaltarak hasta radyasyon dozunu azaltmayı ve tanısal kaliteyi bozabilecek çok sayıda görüntüleme artefaktını ortadan kaldırmayı/azaltmayı hedeflemiştir. Geleneksel BT ile karşılaştırıldığında; daha düşük radyasyon dozu, maliyetinin az olması, hızlı görüntü üretim hızı sayesinde KIBT'ın son yıllarda diş hekimliğinde görüntüleme amacıyla kullanımı oldukça artmıştır(Esmaeili, Johari, Haddadi, & Vatankhah, 2012; Jaju, Jain, Singh, & Gupta, 2013). Tüm bu avantajların yanında KIBT'ın yumuşak dokuların görüntülenmesi konusundaki eksikliği, kemik yoğunluğunun standartlaştırılmış ölçümü için Hounsfield birimleriyle gösterdiği sınırlı korelasyon ve çeşitli görüntüleme artefaktlarının varlığı gibi dezavantajları bulunmaktadır(Kim et al., 2018). KIBT görüntü kalitesinin değerlendirilmesinde, hem niceliksel hem de niteliksel birçok farklı yöntem tanımlanmıştır. Konik ışınla görüntüleme esnasında kullanılan X-ışını demeti polikromatiktir. Bu, ışın demetinin tek bir enerji seviyesindeki X-ışını fotonları yerine birçok farklı enerji seviyesindeki X-ışını fotonlarından oluştuđu anlamına gelir. Maksimum enerji seviyesi, konik ışın ünitesinde seçilen kVp ayarına eşittir. Birincil ışın görüntülenen öznenen geçerken, daha düşük enerjili X-ışını fotonlarının kemik veya metal restorasyonlar gibi daha yoğun nesnelere etkileşime girme olasılığı yüksektir, bu durum X-ışını demetini zayıflatır. Sonuçta görüntülenen öznenen çıkan ve dedektöre çarpan X-ışını demeti, tüp başlığında kaynaklanan ışıandan daha yüksek oranda yüksek enerjili X-ışını fotonlarından oluşur(Makins, 2014).

KIBT üniteleri; görüntüleme alanı (FOV), ışın kalitesi (voltaj ve filtrasyon), X-ışını fotonlarının miktarı (anot akımı), baz görüntü sayısı ve dönüş dereceleri gibi farklı pozlama parametrelerine sahiptir. Bu parametreler, görüntü, çözünürlük, kontrast ve artefaktların varlığı açısından görüntü tanı aralığını ve kalitesini etkiler. KIBT görüntülerini optimize etmek ve hasta radyasyon dozunu en aza indirmek için uygulayıcılar; pozlama, tarama ve görüntü biçimlendirme protokollerini dikkatlice seçmelidir(Lira de Farias Freitas et al., 2019). Bu faktörlerin en önemlilerinden biri görüş alanı (FOV) boyutunun etkisidir. Çođu KIBT cihazında, doz optimizasyonunu hedefleyerek FOV boyutunu azaltmak mümkündür. Dedektör seviyesinde sinyal farkı/gürültü oranını ölçen çalışmalarda, saçılmayı azaltmak ve görüntü kalitesini artırmak için daha küçük FOV'ların ve/veya çevresel FOV konumunun kullanımı önerilmiştir(Demirtürk Kocasarac, Koenig, Ustaoglu, Oliveira, & Freitas, 2022; Wanderley et al., 2022).

Artefaktlar, görüntülenen yapıların fiziksel özellikleri ile üç boyutlu cihaz algoritması arasındaki tutarsızlıklardan köken alır ve görüntülerde normalde var olmayan yapılar izlenebilir. Başka bir deyişle; üç boyutlu yeniden yapılandırmayı gerçekleştirmek için kullanılan matematiksel format ile gerçek fiziksel koşullar arasındaki uyumsuzluktan oluşan hatalardır(Demirturk Kocasarac et al., 2022; Makins, 2014). KIBT incelenmesinde artefaktların etkileri sıkça araştırılan bir konu olmuştur ve tanı kalitesini etkileyen başlıca faktörlerdendir. Görüntü kalitesini optimize etmek için, artefaktların oluşum nedenlerini ve nasıl önlenebileceğini anlamak önemlidir(Jaju et al., 2013; Terrabuio et al., 2021). KIBT tarama esnasında, yüksek yoğunluklu nesnelere düşük enerjili X-ışını fotonlarını absorbe eder, dedektöre ulaşan X ışınının ortalama enerjisi dolaylı olarak artmış olur. Bu olay görüntü yapılandırmasında hataya sebep olur ve görüntüye koyu bantlar, beyaz çizgiler gibi artefaktlar eklenir. Oluşan bu bozulmalar görüntülerin doğru bir şekilde yorumlanmasına engel olur, görüntülenmek istenen esas yapıları ve patolojileri gizleyerek tanınabilirliği azaltır(Demirturk Kocasarac et al., 2022; Nagarajappa et al., 2015).

Artefaktların nedenleri arasında hasta hareketi, görüntü yakalama ve yeniden yapılandırma süreci, görüntüleme sisteminin arızaları, fiziki ortam, cihaz ve teknik faktörler yer almaktadır(Makins, 2014). KIBT görüntülerinde kök kanal dolgu malzemeleri, post materyalleri, ortodontik braketler, dental restorasyonlar ve dental implantlar kaynaklı artefaktlar birçok çalışmada incelenmiştir(Erik, Yıldırım, & Erik, 2021). Literatürde çeşitli sınıflandırmalar mevcut olmakla birlikte temel olarak KIBT artefaktları etiyojilerine göre kazanım artefaktları, hasta ile ilgili artefaktlar, tarayıcı ile ilgili artefaktlar, konik ışın ile ilgili artefaktlar olarak incelenmiştir(Mallya & Lam, 2018). Bunlara ek olarak, gürültü(noise) ve scatterler(ışın saçılmalarının) de artefaktlara neden olmaktadır(Kalabalık & Ertaş, 2015). Bhoosreddy ve ark. yayınladıkları derleme çalışmasında artefaktlara neden olan faktörleri daha iyi anlamaya yardımcı olabilecek resimli bir sınıflama sunmuşlar, artefaktları azaltmak için alınabilecek önlemleri belirtmişlerdir(Bhoosreddy & Sakhavalkar, 2014) (**Şekil 1**).



Şekil 1: KIBT artefaktlarının sınıflandırılması (Bhoosreddy & Sakhavalkar, 2014)

## I. ARTEFAKTLAR

### 1. IŞINLA İLİŞKİLİ ARTEFAKTLAR

#### A. IŞIN SERTLEŞMESİ

Bir X-ışını, farklı enerjilere sahip fotonlardan oluşur. Bir nesneden geçtikten sonra düşük enerjili fotonlar emilir, ışın daha sert hale gelir, yani ortalama enerjisi artar ve **ışın sertleşmesi** artefaktı oluşur (Lira de Farias Freitas et al., 2019). Işın sertleşmesi artefaktları dental amaçla elde edilen çoğu KIBT görüntüsünde bulunur. Metal gibi absorbe etme oranı yüksek malzemeler nesnenin içine yerleştirilmiş bir filtre işlevi görür. Yüksek yoğunluklu malzemeler, metal implantlar, kanal içi postlar, metal kronlar ve amalgam restorasyonlar gibi metal yapılar ışın sertleşmesine veya ışın açıklığına neden olur. Klinik uygulamada, ışın sertleşmesine neden olabilecek tarama bölgelerinden kaçınmak için görüş alanının/FOV azaltılması önerilir; bu, kolimasyon ve hasta konumlan-



dırmasının değiştirilmesi ile elde edilebilir(Nagarajappa et al., 2015). Pozlama koşulları, fotonların enerjisini etkileyerek artefakt oluşumunda büyük bir rol oynayabilir; bazı çalışmalar, ışınların sertleşmesini azaltmak için yüksek kVp'li görüntüleme tekniklerini önermiştir. Işın sertleşmesinde rol oynayabilecek diğer faktörler arasında makinenin dönme miktarı, X ışınının yapılandırılması ve veri işleme için kullanılan algoritmanın türü yer alır(Esmaeili et al., 2012).

Işın sertleşmesi iki tip artefakta neden olur:

- **Çanak (Cupping) etkisi**

Çanak etkisi artefaktı, tekdüze silindirik bir nesne görüntülediğinde oluşabilir. Tekdüze silindirik bir fantomun orta kısmından geçen X ışınları, daha fazla malzemedan geçtikleri için kenarlardan geçenlerden daha fazla sertleşir. Işın sertleştikçe, hız azalır. Grilik seviye değerleri, görüntü oluşumu esnasında ortaya çıkan ışın sertleşmesi ve skatter radyasyonun varlığından dolayı dedektöre iletilen yoğunluktaki artış nedeniyle alüminyum silindirin merkezinde azalır. Bu nedenle, ortaya çıkan zayıflama profili, ışın sertleşmesi olmadan elde edilecek ideal profilden farklıdır ve karakteristik bir kupa şekilli artefakt ortaya çıkar(Nagarajappa et al., 2015). Başka bir deyişle cupping artefaktı, farklı emilim sonucu metalik yapıların bozulması olarak görülür(Bhoosreddy & Sakhavalkar, 2014).İlave filtrasyon teknikleri ile ışın sertleşmesinin objeye ulaşmadan azaltılması yoluyla cupping etkisinde azalma görülebilir.

- **Çizgiler ve Koyu Bantlar(Streak Artefaktı)**

İki dens madde arasında izlenirler.Dental görüntüleme sırasında aynı çenede birbirine yakın iki implant arasında görülebilirler. Bu artefaktın temelinde; ışının belirli tüp pozisyonlarında her iki nesneden geçerken, diğer tüp pozisyonlarında yalnızca bir nesneden geçmesi sonucu gelişen ışın sertleşmesi bulunur. Görüntüler aksiyal düzlemlerde ve üç boyutlu rekonstrüksiyon görüntülerde daha kesin olarak görülür(Bhoosreddy & Sakhavalkar, 2014; Sinha, Mishra, Srivastava, Sinha, & Chaurasia, 2016).

## **B.ÜSTEL KENAR GRADYAN ETKİSİ (EXPONENTIAL EDGE GRADIENT EFFECT/EEGE)**

Bu etki, yüksek kontrast üreten metalik keskin kenarlar nedeniyle oluşur, hesaplanan yoğunluk değerini azaltır. Yüksek kontrastlı keskin kenarlar genellikle ağız boşluğunda, örneğin metalik kron kenarlarında oluşabileceğinden, bu artefakt dental KIBT incelenmesinde dikkate alınmalıdır. EEGE'nin projeksiyon yönünde uzun düz kenarlara teğet çizgilere neden olduğu bilinmektedir(Bhoosreddy & Sakhavalkar, 2014).

## **C.SKATTER/SAÇILMA**

Saçılma , maddeyle etkileşime girdikten sonra orijinal yollarından sapan fotonlar tarafından meydana gelir. Saçılma X ışınlarının dedektörde ölçülen

yođunlukların artmasıyla sonuçlanır(Schulze et al., 2011). Skatter radyasyonlar çok yönlü olarak üretilir ve X ışınının belirli bir yolu içindeki nesnenin gerçek zayıflamasını yansıtmayan konik ışın alanı dedektöründeki pikseller tarafından kaydedilir. Ortaya çıkan sonuç, görüntü gürültüsünü artırır ve kontrastı azaltır. Rekonstrüksiyon hatası, saçılma miktarıyla doğru orantılıdır(-Bhoosreddy & Sakhavalkar, 2014).Işın sertleşmesine benzer şekilde saçılma sonucunda da çizgisel artefaktlar oluşur ve yumuşak doku kontrastını bozarak diğer tüm doku kontrastları üzerinde olumsuz etki gösterir. Alan dedektörlerinin geometrisi göz önüne alındığında, dedektör ne kadar büyük olursa saçılmaya uğramış fotonların oluşma olasılığı da o kadar artar. Bu durumda da skatter radyasyonun görüntüye etkisi daha fazla olur(Schulze et al., 2011).

#### **D.KONİK IŞINLA İLGİLİ ARTEFAKTLAR**

Konik ışın projeksiyon geometrisi ve imaj rekonstrüksiyonu 3 çeşit artefakt üretir;

##### **• Parsiyel Hacim Ortalaması**

Parsiyel hacim ortalaması BT ve KIBT görüntülemelerin bir özelliğidir. Seçilen voksel çözünürlüğü, görüntülenen objenin sahip olduđu kontrast çözünürlüğünden daha büyük olduğunda görülebilir. Yani doku voksel volumünü tamamen dolduramıyor;voksel boyutu görüntülenecek obje boyutundan daha büyük seçilmiş demektir. Voksel içerisinde tek bir doku bulunması durumunda vokselin piksele yansıttığı atenüasyon değeri, tamamıyla o dokunun atenüasyon değeri ile uyumlu olur. Ancak bir voksel alanında hem kemik hem yumuşak doku görüldüğünde ilgili vokselin kontrastı sadece kemik veya yumuşak doku olarak değil, iki dokunun tonlarının bir ortalaması olarak görüntülenir(Kalabalık & Ertaş, 2015; Yircali Atici).

Dokunun veya sınırın piksel içinde tam olarak yer almadığı durumda, farklı değerlerde ağırlıklı ortalamalar ortaya çıkmaya başlar ve doku yoğunluğu gerçeğinden farklı ölçülür. Yani parsiyel hacim etkisi, vokselin içerdiği dokularda hatalı dansite ölçümlerine neden olur ki sıklıkla bu durum dansite olarak birbirinden çok farklı değerlere sahip komşu bölgelerde doku düzlemleri arasında homojen bir yoğunluk olarak izlenir. Ortaya çıkan görüntüde sınırlar kademe/basamak görünümlü veya piksel yoğunluk seviyelerinin homojenitesi şeklindedir. Parsiyel volüm etkisini ortadan kaldırmak zordur ancak küçük voksel seçimi ile kesit kalınlığının düşürülmesi artefaktın etkisini azaltabilir. Kısmi hacim ortalaması artefaktları, z eksenine yönünde hızla değışen yüzeylerin olduğu bölgelerde, örneğın temporal kemikte meydana gelir(Bhoosreddy & Sakhavalkar, 2014; Yircali Atici).

##### **• Düşük Örnekleme (Undersampling)**

İmaj rekonstrüksiyonu amacıyla az sayıda temel projeksiyon oluşturulduğunda, düşük örnekleme meydana gelir(Yircali Atici). Azaltılmış veri sayısı;

kayıt hatasına, ‘Moire efekti’ veya ‘aliasing’ olarak adlandırılan çizgilenmelerin izlenmesine, keskin kenarlı ve daha gürültülü imajların oluşumuna neden olur. Temel projeksiyonlar arasında çok fazla boşluk olması, verilerin doğru şekilde yakalanmamasına neden olabilir. Bu, özellikle imaj periferinde hipodens ve hiperdens çizgilenmeler şeklinde desen oluşmasına yol açabilir. Günümüzde kullanılan cihazların çoğunda temel projeksiyon datasını oluşturan görüntü sayısı artırılmadığı için, bu artefakt özellikle düşük doz içeren taramalarda kaçınılmazdır. Görüntü kalitesini önemli derecede etkilemese de ince detayların incelenmesi gerektiğinde, temel projeksiyon imaj sayısı korunarak artefaktın önlenmesi gerekir (Kalabalık & Ertaş, 2015; Ozcan, 2017).

#### • Konik Işın Etkisi

Konik ışın etkisi, periferel bölgelerde potansiyel artefakt nedenidir. Hasta etrafında, horizontal düzlemde dönen x-ışını demetinde farklı ışınlar bulunur, bu nedenle dedektörün pikselleri ile toplanan projeksiyon verilerinde farklılıklar görülebilir. Veri, merkezdeki piksellerde daha fazla kaydedilirken periferdeki piksellerde daha az kaydedilir. Bu durum; imaj distorsiyonu, çizgisel artefaktlar ve daha fazla gürültü ile sonuçlanır. Artefakt, konik ışın demetinin farklı formlarını birleştiren üretici firmalar ile en aza indirilir. Klinik olarak, incelenecek bölgeyi x-ışını demetinin horizontal planına bitişik olarak konumlandırılma ve uygun bir FOV alanı kullanarak bu durum azaltılabilir (Polat, İncebeyaz, Deniz, & Eren, 2023; Yırcalı Atıcı).

#### E.FOTON YOKSUNLUĞU

Genellikle titanyum implantların veya diğer ağır metal restorasyonların yanında görülen şiddetli ışın sertleşmesinin bir sonucudur. Metalik restorasyonların yüksek yoğunluğu nedeniyle, yeterli foton dedektöre ulaşmaz ve görüntüde foton açlığı olarak bilinen tam bir boşluk oluşur. Özellikle, foton yoksunluğu etkileri aksiyal görüntülerde belirgin ‘sahte’ kırılma olarak ortaya çıkabilir (Bhoosreddy & Sakhavalkar, 2014).

#### F. FULL-MOUTH RESTORASYON/METAL ARTEFAKTI

Bu artefakt, tüp başlığı ve dedektörün nesne etrafındaki rotasyonel geometrisine bağlı olarak, oluşan çok sayıda 2 boyutlu temel görüntü veri setinin 3 boyutlu hacimsel rekonstrüksiyona dönüşümü sırasında, yüksek atom numaralı bir nesnenin X-ışını demetini büyük ölçüde zayıflatması sonucunda oluşur. Genellikle yıldız etkisi veya metalik artefakt olarak adlandırılan beyaz çizgiler; kronlar, dental restorasyonlar, implantlar, cerrahi plaklar veya vidalar gibi metalik yapılarla ilişkili olarak görülür. Işın sertleştirme artefaktlarında olduğu gibi, metal artefaktlar da görüntüdeki yapıların karakterini maskeleyebilir veya yanlış gösterebilir. Görüntü görüş alanı boyunca yansıyarak, yüksek atenuasyon derecesine sahip maddenin hemen bitişiğinde olmayan alanlarda yanlış gri skala değerlerine neden olabilir. Görüntüleme alanı içindeki metal artefakt etkilerini ortadan kaldırmak veya azaltmak amacıyla çeşitli yazılım

türleri geliştirilmiştir. Bu yazılım programlarının çođu, artefakt alanlarının hemen dışındaki voksellerin gri skalalarını deęerlendirir ve etkilenen bölgelerdeki voksellere atanacak yedek gri tonlama deęerlerini önerir. Bu süreçler daha estetik bir görüntü üretse de, artefakt olarak görünen alanların yerine geçen bilgiler, ilgili görüntüleme alanları için atenüasyon deęerlerinin gerçek temsilleri deęildir, yalnızca en iyi tahminleridir. Metal artefaktları, dental amaçla elde edilen KIBT görüntülerinde sıklıkla bulunur, bazıları metal alaşımının türüyle, bazıları metal yapıların sınırları ve şekilleriyle ilgili olan çeşitli mekanizmalar tarafından oluşturulur. Metal yapılar ışın sertleşmesine, ışın açılıđına ve gürültü etkilerine neden olmaktadır(Lira de Farias Freitas et al., 2019; Makins, 2014).

## 2.HASTAYLA İLİŞKİLİ ARTEFAKTLAR

Hasta hareketi, görüntüde ‘**Netlik kaybı**’ ve ‘**çift görüntü**’ olarak izlenen hatalı veri kaydına neden olabilir. Tarama işlemi sırasında bir nesne hareket ederse, rekonstrüksiyon sırasında cihaz bu hareketi hesaba katmaz. Artefakt miktarı, düşük kaliteli görüntüler ve restorasyonların varlığıyla pozitif korelasyon gösterir. Hareket artefaktları, görüntülerde ‘kortikal yüzeylerin keskin olmaması veya çift konturla sonlanması’ şeklinde izlenir(Bhoosreddy & Sakhavalkar, 2014; Donaldson, O’Connor, & Heath, 2013).

Hareket artefaktları; gerçekleştirilen hareket türüne baęlı olarak deęişiklik sunabilir. Solunum, kalp, sindirim ve kas gibi hareketler kategorize edilerek ölçülebilir. KIBT görüntülemesinde, hastalarda devam eden dental muayene veya tüp başlığı hareketinden kaynaklanan korku nedeniyle başın sallanması veya titremesi gibi hareketler izlenebilir(Kalabalık & Ertaş, 2015). Donaldson ve arkadaşları yaptıkları çalışmada KIBT görüntülerinde hareket artefaktı oranını ve bu artefaktlar nedeniyle oluşan diagnostik yetersizlik nedeniyle yapılan çekim tekrarlarını incelemişlerdir. 200 taramayı deęerlendirdikleri çalışmada ilk çekimlerin %95,5’inde hareket artefaktı olmadığını bulmuşlardır. Çalışmalarında hareket artefaktının en sık 16 yaş altı ve 65 yaş üzerinde, %86 oranında erkek hastalarda gözlendiğini bildirmişlerdir. Hareket artefaktı görülenlerde geriye dönük tıbbi geçmişı sorgulandıęında; hastaların disfaji, omurga ağrısı, Parkinson hastalığı ve diskineziden şikayetçi oldukları tespit edilmiştir(Donaldson et al., 2013).Spin-Neto ve arkadaşları tam dişli bir simüle insan kafatasına farklı hareket örüntüleri yaparak KIBT görüntüleri aldıkları çalışmalarında; foramen mentale, foramen infraorbitale ve foramen supraorbitale seviyelerinde oluşan hareket artefaktları incelemişlerdir. Görüntülerin %90’ında en az bir artefakt türünün var olduğunu, en fazla artefaktın şerit benzeri artefakt olup, en çok foramen mentale seviyesinde izlendiğini bildirmişlerdir(Spin-Neto et al., 2013).Polat ve arkadaşları KIBT görüntülerindeki çeşitli artefaktları deęerlendirdikleri çalışmalarında, hareket artefaktını %20,6 oranında tespit etmişler ve bu artefaktın FOV aralığı ile bir korelasyon göstermediğini bildirmişlerdir(Polat et al., 2023).

Hareket artefaktların azaltmak için hastanın sabit bir sandalyeye oturulması ve ünitenin hastaya doğru alçaltılması, hastanın şakak/alın veya çene desteği ile sabitlenmesi, tarama süresinin azaltılması gibi önlemler alınabilir. Tarama süresinin azaltılması, 3 boyutlu hacim rekonstrüksiyonunda mevcut temel görüntü sayısını azaltarak genel görüntü kalitesini bir miktar düşürebilir. Yine de ortaya çıkan görüntü diagnostik amaçlı kullanılabilir ve istemsiz hareketleri olan hastalar için bir seçenek olarak düşünülebilir(Makins, 2014).

### 3.TARAYICIYLA İLİŞKİLİ ARTEFAKTLAR

Dedektörlerin herhangi birinde yetersizlik veya tarayıcıda kalibrasyon eksikliği mevcutsa, dedektör her açısal pozisyonda sürekli olarak hatalı bir okuma verir bu durum da görüntü üzerinde çeşitli bozulmalara yol açabilir. Bu artefaktlar genellikle dönme ekseninin konumuna merkezlenmiş dairesel halkalar olarak görülür(Polat et al., 2023).

#### Ring (Halka) Artefaktı

Dönme ekseninin etrafında konumlanan, eş merkezli halkalar olarak görülen bu artefakt tarayıcı algılamasındaki kusurlardan veya zayıf kalibrasyondan kaynaklanır. Halka artefaktlar genellikle aksiyal projeksiyonlarda, rotasyon eksenini etrafında eş merkezli halkalar şeklinde görülür ve görüntülenen objenin homojen bölgelerinde en belirgin hale gelir. Dedektörün ve ortamın optimal şartlarda hazır bulundurulması ve cihazın rutin bakımlarının yapılmasıyla bu artefakt azaltılabilir(Nagarajappa et al., 2015; Schulze et al., 2011).

### 4.YABANCI OBJELER

Isırma bloğu, şekline ve boyutuna göre yabancı cisim gölgesi oluşturabilir. Burun piercingleri, küpeler, klipsler gibi yabancı metal cisimlerde ışın sertleştirilmesi sonucu görüntülerde gölge oluşturabilir(Bhoosreddy & Sakhavalakar, 2014).Hastanın üzerindeki, görüntülemeye yakın bölgedeki tüm metalik objelerin mümkün olduğu kadar uzaklaştırılması gerekir. Uzaklaştırılmayan cisimler gürültü, saçılma, foton kaybı ve ışın sertleşmesine neden olur. Yabancı maddeler fiziksel yapılarına göre filtrasyon yaparak bazı patolojik lezyonlarla karıştırılabilir(Ozcan, 2017).

### II.İMAJ GÜRÜLTÜSÜ

X ışını demeti doğrultusunda bulunan objelerin gerçek atenuasyonları ile her yönden saçılan fotonların neden olduğu atenuasyonlar dedektörler tarafından fazladan kaydedilir. Dedektör sinyali ile saçılan radyasyon arasındaki etkileşim, görüntünün grenli görünmesine neden olur, bu ilave atenuasyonlara gürültü (noise) adı verilir. Gürültü görüntü bozulmasına neden olarak nesnelerin sınırlarını belirlemeyi zorlaştırır. Bazı araştırmacılar dedektörden kaynaklanan bulanıklıkları da gürültü olarak adlandırmaktadır(Nagarajappa et al., 2015).

Bir nesneden çıkıp görüntü dedektörüne çarptığında, X ışını fotonlarının sayısındaki rastgele varyasyon, görüntü içinde grenli veya benekli bir görünüm oluşturur. Düşük yoğunluklu dokuları ayırt etmeyi zorlaştıran bu durum etkili segmentasyon yeteneğini azaltır. KIBT cihazları, medikal BT'ye göre daha az miliamperlerde çalışır, sinyal-gürültü oranı BT'dekinden çok daha düşüktür. Bu durum KIBT görüntülerinde yüksek bir gürültü seviyesi oluşturur.(Polat et al., 2023) İmaj gürültüsü projeksiyon görüntülerindeki tutarsız atenüasyon değerlerinin bir sonucudur. Skatter radyasyonun çoğu her yöne doğru üretilir ve dedektör tarafından piksel olarak kaydedilir. Bu, X ışınının belirli bir yolu içindeki nesnenin gerçek atenüasyonundan farklıdır. Alan dedektörünün kullanımı nedeniyle, lineer olmayan atenüasyonun çoğu kaydedilir ve gürültü olarak görülen görüntü bozulmasına katkıda bulunur(Bhoosreddy & Sakhavalakar, 2014).

İmaj gürültüsünün azaltılması için görüntüleme parametrelerinde değişikliklere başvurulabilir. Tüp başından çıkan ışındaki foton sayısının artırılması, daha fazla fotonun objeden geçmesine ve reseptöre çarpmasına izin verecek, böylece gürültü/ grenli görünüm azalacaktır.Bununla birlikte gelen foton sayısını artırmak için miliamper seviyesinin artırılması da hastanın ekspozür dozunu artırır. Voksel boyutunun artırılması da grenli görünümü azaltarak görüntünün kontrast çözünürlüğünü artırabilir. Bu durum eş zamanlı uzaysal rezolüsyonun düşmesine ve çok küçük nesnelerin ayırt edilebilirliğinin azalmasına sebep olur. Burada önemli belirleyici faktör gerçekleştirilecek diagnostik performans ve ihtiyaç duyulan ilgili bilgilerdir(Makins, 2014).

### III.ZAYIF YUMUŞAK DOKU KONTRASTI

Bu durum esas olarak skatter ve gürültü olmak üzere diğer tüm artefaktların sonucu olarak oluşmaktadır.KIBT sisteminde çok miktarda X ışını fotonu, Compton etkileşimine girerek saçılmaya sebep olur.Saçılan ilave X ışını atenüasyonu gürültünün oluşumuna katkı sağlar. Bu artefaktların sonucunda yumuşak doku kontrastında azalma meydana gelir (Bhoosreddy & Sakhavalakar, 2014; Ozcan, 2017).

### SONUÇ

Günlük dental klinik uygulamalarda temel bir görüntüleme yöntemi olarak kullanılan KIBT teknolojisinin etkili kullanımı için avantajlarıyla birlikte sınırlamalarını da göz önünde tutmak gereklidir.KIBT üniteleri; tarama süresini azaltmak, görüntü kalitesini iyileştirmek, hasta dozunu en aza indirmek ve tanı kalitesini etkileyebilecek çok sayıda görüntüleme artefaktını ortadan kaldırmak için gelişmektedir. Metal artefaktlarını azaltma algoritmaları, işlem sonrası artefakt azaltma araçları olarak mevcuttur ve üreticiler bu özelliği piyasada bulunan son KIBT tarayıcılarına yaygın olarak eklemiştir(de Oliveira Pinto et al., 2021).Tarama sırasında optimum tarama parametrelerinin kullanılması ile pek çok görüntü artefaktının önlenebileceği bildirilmiştir. Klinik

pratikte bu artefaktları engellemek için FOV'un küçültülmesi, hastanın baş pozisyonunun değiştirilmesi ve ağız açık pozisyonda dental arkların birbirinden uzak konumlandırılarak ışınlama yapılması tavsiye edilmektedir. Işınlama koşulları da bu tip artefaktların oluşmasında etkindir. Bazı çalışmalar cihazın kVp 'sinin artırılmasını önermektedir. Ancak yapılan birçok çalışmada metal artefaktları tam olarak önlenemediği bildirilmiştir(Kalabalık & Ertaş, 2015).

KIBT 'daki diğer parametreler sabit tutulurken görüntüleme alanının değiştirildiği bir çalışmada oluşan artefaktların sıklığı incelenmiş; hareket artefaktları, halka artefaktları, uygulamayla ilgili artefaktların daha büyük FOV aralığında daha sık olduğu gözlenmiştir(Polat et al., 2023). KIBT'da, tek bir parametrede yapılan değişiklik; doz, görüntü kalitesi ve artefaktlar açısından büyük bir fark yaratabilir. Görüntüleme alanı ve artefaktların ilişkisini bilmek, operatöre bağlı olarak değişebilen parametreleri değerlendirerek tanısal değeri yüksek, artefaktı az görüntü elde etmek önemlidir. Tekrarlama ihtiyacı duyulan KIBT görüntülemeleri yüksek radyasyon dozu ve maliyet dezavantajını da oluşturmaktadır. Artefakt yoğunluğunu azaltma stratejilerini bilerek görüntü kalitesini artırılmalı ve tanı/tedavi planlamasında etkin görüntüler elde edilmelidir.

## KAYNAKÇA

- Bhoosreddy, A. R., & Sakhavalkar, P. U. (2014). Image deteriorating factors in cone beam computed tomography, their classification, and measures to reduce them: A pictorial essay. *Journal of Indian Academy of Oral Medicine and Radiology*, 26(3), 293-297.
- de Oliveira Pinto, M. G., Melo, S. L. S., Suassuna, F. C. M., Marinho, L. E., Leite, J. B. d. S., Batista, A. U. D., . . . Melo, D. P. (2021). Influence of size of field of view (FOV), position within the FOV, and scanning mode on the detection of root fracture and observer's perception of artifacts in CBCT images. *Dentomaxillofacial Radiology*, 50(6), 20200563.
- Demirturk Kocasarac, H., Koenig, L. J., Ustaoglu, G., Oliveira, M. L., & Freitas, D. Q. (2022). CBCT image artefacts generated by implants located inside the field of view or in the exomass. *Dentomaxillofacial Radiology*, 51(2), 20210092.
- Donaldson, K., O'Connor, S., & Heath, N. (2013). Dental cone beam CT image quality possibly reduced by patient movement. *Dentomaxillofacial Radiology*, 42(2), 91866873.
- Erik, A. A., Yıldırım, D., & Erik, C. E. (2021). Konik Işınlı Bilgisayarlı Tomografi Görüntülerinde Kök Kanal Dolgulu Dişlerde Oluşan Artefaktların Değerlendirilmesi. *Selcuk Dental Journal*, 8(3), 796-801.
- Esmaili, F., Johari, M., Haddadi, P., & Vatankhah, M. (2012). Beam hardening artifacts: comparison between two cone beam computed tomography scanners. *Journal of dental research, dental clinics, dental prospects*, 6(2), 49.
- Jaju, P. P., Jain, M., Singh, A., & Gupta, A. (2013). Artefacts in cone beam CT. *Open Journal of Stomatology*, 3(05), 292.
- Kalabalık, F., & Ertaş, E. T. (2015). Konik Işınlı Bilgisayarlı Tomografide Artefakt Çeşitleri ve Nedenleri. *Atatürk Üniversitesi Diş Hekimliği Fakültesi Dergisi*, 26(15), 162-167.
- Kim, J. H., Arita, E. S., Pinheiro, L. R., Yoshimoto, M., Watanabe, P. C. A., & Cortes, A. R. G. (2018). Computed tomographic artifacts in maxillofacial surgery. *Journal of Craniofacial Surgery*, 29(1), e78-e80.
- Lira de Farias Freitas, A. P., Cavalcanti, Y. W., Costa, F. C. M., Peixoto, L. R., Maia, A. M. A., Rovaris, K., . . . Melo, D. P. (2019). Assessment of artefacts produced by metal posts on CBCT images. *International Endodontic Journal*, 52(2), 223-236. doi:10.1111/iej.12999
- Makins, S. R. (2014). Artifacts interfering with interpretation of cone beam computed tomography images. *Dental Clinics of North America*, 58(3), 485-495.
- Mallya, S., & Lam, E. (2018). *White and Pharaoh's oral radiology: principles and interpretation*: Elsevier Health Sciences.



- Nagarajappa, A. K., Dwivedi, N., & Tiwari, R. (2015). Artifacts: The downturn of CBCT image. *Journal of International Society of Preventive and Community Dentistry*, 5(6), 440-445.
- Ozcan, I. (2017). Diş Hekimliğinde Radyolojinin Esasları: Konvansiyonelden Dijitale.
- Polat, E., İncebeyaz, B., Deniz, H. A., & Eren, H. (2023). Evaluation of The Frequency of Artifacts in CBCT Depending on The Different Size of Field of View. *European Journal of Research in Dentistry*, 7(1), 8-15.
- Schulze, R., Heil, U., Groß, D., Bruellmann, D. D., Dranischnikow, E., Schwanecke, U., & Schoemer, E. (2011). Artefacts in CBCT: a review. *Dentomaxillofacial Radiology*, 40(5), 265-273.
- Sinha, A., Mishra, A., Srivastava, S., Sinha, P. M., & Chaurasia, A. (2016). Understanding artifacts in cone beam computed tomography. *International Journal of Maxillofacial Imaging*, 2(2), 51-54.
- Spin-Neto, R., Mudrak, J., Matzen, L. H., Christensen, J., Gottfredsen, E., & Wenzel, A. (2013). Cone beam CT image artefacts related to head motion simulated by a robot skull: visual characteristics and impact on image quality. *Dentomaxillofacial Radiology*, 42(2), 32310645.
- Terrabuio, B. R., Carvalho, C. G., Peralta-Mamani, M., da Silva Santos, P. S., Rubira-Bullen, I. R. F., & Rubira, C. M. F. (2021). Cone-beam computed tomography artifacts in the presence of dental implants and associated factors: an integrative review. *Imaging science in dentistry*, 51(2), 93.
- Wanderley, V. A., Leite, A. F., de Faria Vasconcelos, K., Pauwels, R., Müller-García, F., Becker, K., . . . Jacobs, R. (2022). Impact of metal artefacts on subjective perception of image quality of 13 CBCT devices. *Clinical oral investigations*, 26(6), 4457-4466.
- Yircali Atici, M. Farklı dental materyallerin dental volumetrik tomografide neden olduğu artefaktların aproksimal çürük teşhisine etkisinin değerlendirilmesi.



# BÖLÜM 4

## ORAL POTANSİYEL MALİGN BOZUKLUKLAR

*Katibe Tuğçe TEMUR<sup>1</sup>*

---

<sup>1</sup> Doç. Dr. ORCID No: 0000-0001-9947-5679  
Niğde Ömer Halisdemir Üniversitesi, Diş Hekimliği Fakültesi  
Ağız Diş ve Çene Radyolojisi ABD.

## Oral Potansiyel Malign Bozukluklar: Tanım, Tarihçe ve Önemi

Oral potansiyel malign bozukluklar (OPMB), oral skuamöz hücreli karsinomun (OSHK) gelişiminden önce görülen önemli bir mukozal hastalık grubudur (Warnakulasuriya, 2007). Bu bozukluklar, oral kanserin öncü lezyonları olarak kabul edilmekte ve erken teşhis ile doğru yönetim sayesinde kanserin önlenmesi mümkün olabilmektedir.

### Tarihsel Gelişim

OPMB'nin tarihsel süreci, 1805 yılında “**öncül kanser**” kavramının tanıtılmasıyla başlamıştır. Bu kavram, iyi huylu hastalıkların invaziv maligniteye ilerleyebileceği fikrini ortaya koymuş ve premalign durumların tanımlanmasında bir temel oluşturmuştur. 1978 yılında Dünya Sağlık Örgütü (WHO), beyaz ve kırmızı plakları “**prealign**” olarak sınıflandırarak bu alanda önemli bir adım atmıştır. Daha sonra, 2007 yılında WHO Oral Kanser Araştırma Merkezi tarafından “Oral Potansiyel Malign Bozukluklar” (OPMB) terimi tanıtılmıştır. Bu yeni terminoloji, WHO'nun Baş ve Boyun Tümörleri Sınıflandırması'nın 4. baskısında yer almış ve “**prekanseroz**” ve “**prealign**” ifadelerinin yerini alarak daha geniş bir kabul görmüştür (Warnakulasuriya, 2020; Kumari, Depta & Dixit, 2022). 2020 yılında yapılan bir uzman toplantısında, bu terimin dünya genelinde sağlık profesyonelleri ve araştırmacılar tarafından yaygın olarak benimsendiği ve bu sayede daha iyi raporlama ve izleme sağlandığı belirtilmiştir (Warnakulasuriya et al., 2021; Liu et al., 2020). “Premalign” teriminin kullanımından vazgeçilmesinin temel nedeni, bu ifadenin yanlış bir algıya yol açabilmesidir. “Premalign,” her lezyonun kaçınılmaz olarak kansere dönüşeceği izlenimini verebilir ve bu, gerçekte doğru değildir. İstatistiksel olarak bazı lezyonlar yüksek malignite riski taşısa da, tüm lezyonlar malign hale gelmez. Bu yanıltıcı algıyı önlemek amacıyla, maligniteye ilerlemenin yalnızca bir olasılık olduğunu vurgulayan “potansiyel olarak malign” terimi benimsenmiştir. Bu yeni ifade, kansere dönüşüm riskini kesin bir sonuç olarak değil, bir olasılık olarak ele almakta ve riskin daha doğru değerlendirilmesine olanak tanımaktadır (Warnakulasuriya, 2007).

### Oral Potansiyel Malign Bozuklukların Risk Faktörleri ve Malign Dönüşüm Mekanizmaları

OPMB ortaya çıkışı ve ilerlemesi, bireylerin kontrol edebileceği ve edemeyeceği çeşitli risk faktörleriyle ilişkilidir. Kontrol edilebilir risk faktörleri arasında tütün kullanımı, alkol tüketimi ve yetersiz beslenme gibi unsurlar yer alırken, kontrol edilemeyen faktörler arasında yaş ve genetik yatkınlık önemli bir rol oynamaktadır (Sing, 2021). Bunun yanı sıra, OPMB ve ağız kanseri ile ilişkili diğer risk faktörleri arasında mikrobiyom değişiklikleri, sistemik skleroz, DNA metabolizmasındaki düzensizliklerle bağlantılı genetik hastalıklar (örneğin Zinsser-Engman-Cole sendromu, Fanconi anemisi ve Xeroderma pigmentosum), hematinik eksiklikler ve mikrobese eksiklikleri (vitaminler

ve mineraller) yer almaktadır (Hernandez, 2017; Resende, 2011; Kuo, 2012; Stoopler, Almeida & Sollecito, 2017).

OPMB'lerin malign dönüşüm süreci, genellikle normal mukozanın çeşitli biyolojik ve çevresel risk faktörlerine maruz kalmasıyla başlar. Tütün kullanımı, alkol tüketimi, betel cevizi türevleri ve insan papilloma virüsü (HPV), özellikle HPV tip 16, bu süreçte en önemli risk faktörleri arasında sayılmaktadır. Kronik alkol ve tütün maruziyeti, NOTCH1, TP53, EGFR, CDKN2A ve STAT3 gibi genlerde genetik değişikliklere yol açarak oral mukoza keratinositlerinin genetik stabilitesini bozabilir (Izumchenko, 2015; Melis, 2020; Poerter, 2018). Ayrıca, kronik mukozal inflamasyon ve diş protezlerinden kaynaklanan oral travma gibi faktörlerin de malign dönüşüm sürecinde etkili olduğu belirtilmiştir. Bu süreçlerin tam olarak aydınlatılmamış olmasına rağmen, yapılan bazı araştırmalar, malign dönüşümle ilişkili mikrobiyom değişikliklerine dikkat çekmektedir. Bir çalışma, OPMB ve oral skuamöz hücreli karsinom (OSHK) hastalarının mikrobiyom çeşitliliğinde azalma ve belirli bakteri türlerinde zenginleşme olduğunu göstermiştir. Homojen Lökoplaki (HL) ve Proliferatif Verrüköz Lökoplaki (PVL) vakalarında Streptococcus ve Prevotella türleri, OSHK ve PVL'den önce gelen OSHK (PVL-OSHK) vakalarında ise Capnocytophaga ve Prevotella türlerinin öne çıktığı saptanmıştır (Herreros, 2023).

Tütün ve alkol tüketimi, enfeksiyonlar, iyonlaştırıcı radyasyon, bağışıklık sistemi yetersizliği, genetik yatkınlık ve yetersiz beslenme gibi faktörler, OPMB'lerin malign transformasyonunda kilit rol oynamaktadır (Krishna, 2024). Bu faktörler, epitel dokusunda uzun vadeli değişikliklere ve inflamasyon yoluyla malign dönüşüm riskinin artmasına neden olmaktadır. Ek olarak, OPMB'ler ile diyabet ve vücut kitle indeksi (BMI) gibi sistemik faktörler arasında bir ilişki olduğu da belirtilmiştir (Kumar, 2015). Bu bulgular, OPMB'lerin erken teşhisi ve malign transformasyonun önlenmesi için biyolojik ve çevresel risk faktörlerinin daha iyi anlaşılmasının önemini ortaya koymaktadır.

### **Oral Potansiyel Malign Bozuklukların Prevalansı ve Demografik Özellikleri**

Türk yetişkin popülasyonunda yalnızca oral potansiyel malign bozukluklar değil, tüm oral mukozal lezyonların genel insidansı %15,5 olarak bulunmuştur. En yaygın görülen lezyonlar; anatomik değişiklikler (%7), ülserli lezyonlar (%6,6) ve dil lezyonları (%4,6) olmuştur. Beyaz lezyonlar %2,2 oranında görülmüş ve lökoplaki erkeklerde kadınlara göre 4 kat daha sık tespit edilmiştir. İyi huylu lezyonlar %1,6, renk değişiklikleri %1,2 oranında görülmüştür. Malign lezyonlar ise oldukça nadir olup, 3 hastada (%0,06) skuamöz hücreli karsinom, 1 hastada (%0,02) adenokarsinom tanısı konulmuştur (Cebeci, 2009).

Yapılan bir güncel meta-analizinde ise dört farklı oral potansiyel malign bozukluğun (OPMB) prevalansını değerlendirerek çarpıcı sonuçlar ortaya

koymuştur. Genel OPMB prevalansı %4,47 olarak saptanmış; oral submukozal fibrozis (OSMF) %4,96, oral lökoplaki (OL) %4,11, aktinik keilit (AC) %2,08 ve oral eritroplaki (OE) %0,17 oranlarında görülmüştür. Erkeklerin kadınlara kıyasla daha fazla etkilendiği ve prevalans oranlarının coğrafi bölgelere göre değişiklik gösterdiği belirtilmiştir. Örneğin, Asya'da prevalans %10,54 ile en yüksek seviyedeyken, Güney Amerika ve Karayipler'de %3,93 olarak kaydedilmiştir. OPMB'nin genellikle yaşlı bireylerde daha yaygın olduğu, bunun da uzun süreli tütün ve alkol kullanımına bağlı olduğu tespit edilmiştir. Ayrıca, erkeklerde daha sık görülmesi, bu grupta tütün ve alkol tüketiminin daha yaygın olmasına bağlanmıştır (Mello, 2018; Kindler, 2021). Ek olarak başka bir çalışmada OPMB'nin genellikle orta yaşlı ve yaşlı bireylerde görülmesi beklenmekte olduğu ve özellikle erkeklerde daha sık ortaya çıktığı bildirilmiştir. Bu durumun, erkekler arasında tütün ve alkol kullanımının yaygın olmasıyla ilişkili olabileceği belirtilmektedir (Speight Khurram & Kujan, 2018).

### **Oral Potansiyel Malign Bozuklukların Klinik Önemi ve Erken Teşhis**

Oral potansiyel malign bozuklukların (OPMB) %1,5 ila %20'sinin 5 yıl içinde oral skuamöz hücreli karsinoma (OSCC) dönüşme olasılığı bulunmaktadır. Ancak, hem OPMB hem de erken evredeki OSCC lezyonları genellikle asemptomatik olup, küçük ve zararsız görünüşleri nedeniyle gözden kaçabilir. Bu durum, tanıda gecikmelere yol açarak hastaların geç başvurmalarına neden olabilir (Bagan, Sarrion & Jiemenez, 2010; Tanriver, Soluk Tekinşen & Ergen, 2021).

Erken teşhis, OPMB'nin yönetiminde kritik bir öneme sahiptir. Zamanında yapılan müdahaleler ve uygun yönetim stratejileri, bu lezyonların ağız kanserine dönüşümünü önleyebilir. Ayrıca, yüksek risk taşıyan bireylerin belirlenmesi, hedefe yönelik izleme ve düzenli takip imkanı sunarak gerektiğinde hızlı ve etkili müdahalelerin yapılmasını sağlayabilir (Tanriver, Soluk Tekinşen & Ergen, 2021).

Yüksek riskli OPMB'nin erken teşhisi, oral kanserin morbidite ve mortalitesini azaltmada öncelikli bir rol oynar (Ho, 2019). Ağız dokusu biyopsisi, OPMB teşhisinde en güvenilir yöntem olarak kabul edilmekle birlikte, bazı sınırlamaları bulunmaktadır. Bu yöntem lokal invaziv bir girişim gerektirdiği için hastalar tarafından genellikle tercih edilmemekte, ayrıca sonuçların alınmasının zaman alması nedeniyle anında bilgi sağlamamaktadır. Bunun yanı sıra, biyopsi genellikle hastane ortamında gerçekleştirilmektedir ve uzun süreli izlem için ideal bir yöntem değildir. Bu sınırlamalar, daha hızlı, hasta dostu ve etkili tanı yöntemlerine duyulan ihtiyacı ortaya koymaktadır (Liu, 2016).

OPMB tanısı, hastanın tıbbi öyküsü, klinik değerlendirme ve epitel değişikliklerinin histopatolojik incelemesi ile konulur. Dünya Sağlık Örgütü (WHO) sınıflandırmasına göre, epitel displazisi hücresel ve yapısal anormalliklere bağlı olarak hafif, orta veya şiddetli derecelerde sınıflandırılmaktadır.

Özellikle kırmızı lezyonlar, yüksek dereceli epitel displazisi ve malign dönüşüm riski ile ilişkilidir. Bu durum, doğru tanı ve sınıflandırmanın OPMB yönetimindeki kritik rolünü bir kez daha göstermektedir (Rhodus, 2014).

### **Histopatolojik Süreç ve Malignite Dönüşümü**

OPMB lezyonlarının kansere dönüşümü, bir dizi histopatolojik aşamadan geçerek ilerler. Süreç genellikle hiperkeratoz veya hiperplazi ile başlar, ardından epitel hücrelerinde atipi ve yapısal bozuklukların görüldüğü displazi aşamalarına geçer. Displazi, şiddetine bağlı olarak hafif, orta veya şiddetli olarak sınıflandırılır. İlerlemiş displazi durumlarında karsinoma in situ (CIS) adı verilen invaziv kanser öncesi bir aşamaya ulaşılır. Bu süreç, zamanında müdahale edilmediğinde invaziv kansere dönüşebilir ve malignite gelişir. Bu histopatolojik değişiklikler, erken tanı ve tedavinin önemini vurgulamaktadır (Warnakulasuriya, 2007).

### **Oral Potansiyel Malign Bozuklukların Güncel Sınıflaması**

Son on yılda, mevcut kanıtlar ışığında, ağız kanseri riskini artıran bazı durumlar oral potansiyel malign bozukluklar (OPMB) kategorisine dahil edilmiştir. Bu kapsamda tanımlanan OPMB lezyonları şunlardır: lökoplaki, proliferatif verrukoz lökoplaki (PVL), eritroplaki, ağız submukoza fibrozisi (OSF), oral liken planus (OLP), aktinik keratoz (aktinik keilit), ters sigara içenlerde damak lezyonları ve oral lupus eritematozus (OLE). 2020 yılında yapılan güncellemelerle listeye konjenital diskeratozis (DC), oral likenoid lezyon (OLL) ve oral greft karşı konak hastalığı (OGVHD) eklenmiş, ancak oral epidermolizis bülloza (OEB) bu sınıflamadan çıkarılmıştır.

OPMB'li bireylerde malignite riski, genel popülasyona göre 5 ila 100 kat daha fazla olmakla birlikte, bu risk çeşitli faktörlere göre değişiklik göstermektedir. Bu durum, OPMB'lerin erken teşhisi ve yönetiminin önemini bir kez daha ortaya koymaktadır (Warnakulasuriya, 2020).

Araştırmalar, malign dönüşüme yatkınlık gösteren oral mukozanın morfolojik değişikliklerini içeren lezyonlar arasında lökoplaki, eritroplaki, proliferatif verrukoz lökoplaki (PVL), ağız submukoza fibrozisi (OSMF), oral likenoid hastalık ve aktinik keratoz/keilit gibi durumların bulunduğunu göstermiştir. Bu lezyonlar, değişken malign dönüşüm oranlarına sahip olmakla birlikte, en yaygın görülenler arasında lökoplaki, liken planus, oral likenoid lezyonlar ve eritroplaki öne çıkmaktadır.

OPMB ve oral displazi, hem pratisyen hekimlerin hem de uzmanların günlük pratiğinde sıklıkla karşılaştığı durumlar arasında yer alır. Halk sağlığı bilincinin artırılması, hasta ile etkili iletişim kurulması, düzenli takiplerin yapılması ve uygun tedavi stratejilerinin uygulanması, bu lezyonların invaziv kansere dönüşme riskini azaltmada önemli rol oynamaktadır (Locca, 2020).

Ayrıca, maksillofasiyal bölgede aktinik keilit, aktinik keratoz, epidermoli-zis bülloza, displastik nevüs, doğuştan melanositik nevüs ve sebace nevüs gibi lezyonlar da sıklıkla görülmektedir. Bu lezyonlar, düzenli takip ve doğru tanı yöntemlerini gerektiren önemli klinik durumlardır (Das, 2023).

## **Oral Potansiyel Malign Bozukluklar: Tanımlar, Klinik Özellikler ve Yönetim Yaklaşımları**

### **Oral Lökoplaki**

Dünya Sağlık Örgütü'nün (WHO) 2020 tanımına göre oral lökoplaki (OLK), "Kanser riski taşımayan diğer bilinen hastalıklar dışlandığında potansiyel olarak riskli beyaz plaklar" şeklinde tanımlanır. Lökoplakiler, genellikle belirgin bir semptom göstermeyen ya da zararsız bir görünüme sahip olabilir, bu da tanıyı zorlaştırabilir. Bazı lökoplaki vakalarında insan papilloma virüsünün etkisi görülebilirken, diğer bazı durumlar idiyopatikdir ve bilinen herhangi bir risk faktörü ile ilişkilendirilemez (Warnakulasuriya, 2021). Doğru bir tanı koymak için, löködem, fiziksel iritasyon keratozu, beyaz sünger nevüs, Fordyce granülleri ve alveolar sırt keratozu gibi iyi huylu beyaz lezyonların dışlanması gereklidir. Bu tanım, ağızda bulunan her beyaz lezyonun lökoplaki olarak adlandırılmayacağını açıkça ifade etmektedir (Warnakulasuriya, 2007).

Güncel bir meta-analiz, kıtalar arasındaki farklılıklara ve tanımlama yöntemlerindeki çeşitliliğe rağmen, lökoplakinin yaygınlığının genellikle sabit kaldığını göstermektedir. Erkeklerde, 60 yaş üzerindeki bireylerde, sigara kullananlarda ve alkol tüketenlerde daha yüksek prevalans oranları tespit edilmiştir (Zhang et al., 2023). Ayrıca, lökoplaki lezyonlarında displazi derecesinin artmasıyla birlikte malignite riskinin de arttığı belirtilmiştir (Pritzker et al., 2021). Lökoplaki, oral potansiyel malign bozukluklar (OPMB) arasında en yaygın olanıdır ve yaklaşık %1 prevalansa sahiptir. Malign dönüşüm oranları ise %2 ile %5 arasında değişmektedir (Müller, 2018).

Lökoplaki lezyonları genellikle belirgin bir sınırı olan veya düzensiz şekilli beyaz plaklar olarak görülür. Yüzey yapısı pürüzsüz, çatlaklı ya da düzensiz olabilir. Bu lezyonlar düz, hafif kabarık ya da kalınlaşmış bir yapıya sahip olabilir (George et al., 2011). Lökoplaki herhangi bir mukozal bölgede gelişebilir. Homojen lökoplaki, düz ve beyaz bir görünüme sahip olup düşük malignite riski taşır. Buna karşılık, homojen olmayan lökoplaki (eritrolökoplaki), kırmızı-beyaz veya nodüler özellikler gösterebilir ve daha yüksek malign potansiyel taşır (Lorini et al., 2021).

Klinik olarak lökoplaki, homojen ve homojen olmayan olmak üzere iki ana türe ayrılır. Homojen lökoplaki, düz ve pürüzsüz bir yüzeye sahip olup genellikle ağrısızdır. Homojen olmayan lökoplaki ise üç alt gruba ayrılır:

1. **Benekli (Eritrolökoplaki):** Baskın olarak beyaz, ancak kırmızı ve beyaz karışımı bir yapıya sahiptir.



2. **Nodüler:** Küçük, yuvarlak, kırmızı veya beyaz kabarıklıklar içerir.
3. **Verrüköz veya ekzofitik:** Oluklu veya buruşuk bir yüzey görünümüne sahiptir.

Homojen olmayan lökoplaki, genellikle semptomatiktir ve hassasiyet, karcinoma gibi belirtilere yol açabilir. Özellikle kırmızı bileşen (eritrolökoplaki), Candida enfeksiyonu, displazi ve malignite riskini artırır. Ancak, birçok lökoplaki, semptom göstermeden ilerleyebilir ve çoğunlukla rutin muayenelerde fark edilir (Dilhari et al., 2016).

### **Proliferatif Verrüköz Lökoplaki (PVL)**

Proliferatif verrüköz lökoplaki (PVL) terimi, ilk kez 1985 yılında Hansen ve çalışma arkadaşları tarafından literatüre kazandırılmıştır. Bu terim, genellikle multifokal olarak ortaya çıkan, ekzofitik ve verrüsiform bir görünüme sahip, cerrahi ve cerrahi olmayan tedavilere dirençli, malign dönüşüm riski yüksek bir lezyonu tanımlamak için kullanılmıştır. PVL, basit hiperkeratozdan başlayarak artan derecede displaziye ilerleyebilir ve sonunda oral verrüköz karsinom (OVC) veya konvansiyonel oral skuamöz hücreli karsinom (OSCC) gibi malign lezyonlara dönüşme eğilimi gösterebilir (Hansen, L.S.; Olson, J.A.; Silverman, S., 1985; Palaia G, Bellisario A, Pampena R, et al. 2021).

Son meta-analizler, proliferatif verrüköz lökoplaki (PVL) lezyonlarının malignite oranının %43,87 ile %50 arasında değişebileceğini göstermiştir (Ramos-García et al., 2021; Palaia et al., 2021). PVL, dış eti, yanak mukozası, alveolar sırtlar ve dilde görülen keratotik beyaz plaklar şeklinde ortaya çıkmaktadır. Bu lezyonlar yüksek malign potansiyel taşımakta ve genellikle kadınlarda daha yaygın olarak görülmektedir (Lorini, 2021).

Kadınlarda daha sık rastlanan ve genellikle yaşlı bireylerde görülen PVL, multifokal sunumu ve kötü huylu tümörlere doğru ilerleme eğilimi ile dikkat çeken klinik olarak belirgin bir oral potansiyel malign bozukluk (OPMB) türüdür. Pentenero ve arkadaşları, 2014 yılında yaptıkları sistematik literatür taramasında, PVL'nin tanımlayıcı klinik özelliklerini değerlendirmiş ve bu özelliklerin tanı sürecindeki önemini vurgulamıştır (Pentenero et al., 2014).

PVL'nin yönetimine ilişkin en güncel kılavuzlar, lezyonların sürekli takibini önermektedir. Özellikle her 3-6 ayda bir yeni başlayan kırmızı veya nodüler alanlar ve kıvam artışı gösteren bölgelerin biyopsi ile izlenmesi gereklidir (Villa et al., 2018). PVL, genellikle ağız boşluğunda geniş bir yayılım gösterir ve dış eti, alveolar mukozası, dil ve yanak mukozası gibi birden fazla bölgeyi etkileyebilir. Cerero-Lapiedra ve arkadaşları, PVL tanısı için dört ana kriter tanımlamıştır:

1. Dış eti, alveolar çıkıntılar ve damak gibi iki veya daha fazla oral bölgede lökoplaki lezyonu bulunması,

2. Verrüköz bir alanın varlığı,
3. Lezyonların zamanla yayılması veya büyümesi,
4. Daha önce tedavi edilen bir bölgede lezyonun tekrarlaması (Warnakulasuriya, 2018).

Bu kriterler ve düzenli takip, PVL'nin erken tanısı ve etkili yönetimi için kritik öneme sahiptir.

### **Eritroplaki**

Eritroplaki, "klinik veya patolojik olarak başka bir hastalıkla açıklanamayan parlak kırmızı bir yama" olarak tanımlanır. Genellikle iyi tanımlanmış, düzensiz sınırlara sahip olan bu lezyonlar, kadifemsi ve parlak kırmızı bir yüzey ile karakterizedir. Bazen yüzeyi granüler bir görünüme sahip olabilir ve en sık yumuşak damakta görülür. Eritroplakinin ayırıcı tanısında eritematöz kandidiyazis (protezele ilişkili stomatit) ve eritema migrans gibi diğer kırmızı yama lezyonları dikkate alınmalıdır. Ayrıca, eroziv bozukluklar, deskuamatif gingivitis, diskoid lupus, eroziv liken planus, pemfigoid ve diğer inflamatuvar/enfeksiyöz durumlar da dışlanmalıdır (Reichart & Philipsen, 2005).

Güncel meta-analizler, oral eritroplakinin (OE) yaygınlık oranını %0,04 ile %1,14 arasında göstermiştir. Ayrıca, malign transformasyon oranının (MTR) coğrafi konumlara göre değişiklik göstermekle birlikte ortalama %30 olduğu bildirilmiştir (Wadde et al., 2024). Eritroplaki, lökoplaki ile benzer tanı süreçlerine sahiptir. Ancak, eritroplakinin yüksek malign dönüşüm riski taşıması nedeniyle biyopsi ve cerrahi eksizyon yönetiminde öncelikli yöntemlerdir (Moafa et al., 2022).

Eritroplakiler genellikle düz, kadifemsi kırmızı bir lezyon olarak ortaya çıkar ve yüksek malign transformasyon riski nedeniyle acil biyopsi ve cerrahi tedavi gerektirir. Tedavi öncesinde, Candida enfeksiyonu ve travma gibi altta yatan nedenler dışlanmalı ve hastaya sağlıklı alışkanlıkları bırakması önerilmelidir. Tüm vakalarda biyopsi, cerrahi müdahale ve uzun vadeli takip hayati öneme sahiptir (Jayasinghe & Tilakaratne, 2023).

Dünya Sağlık Örgütü (WHO) eritroplakiyi şu şekilde tanımlamaktadır:

1. Klinik veya patolojik olarak başka bir duruma bağlı olmadığı belirlenen parlak kırmızı, kadifemsi plaklar.
2. Tanımlanabilir başka bir lezyonla ilişkilendirilemeyen kırmızı alanlar.
3. Ağız mukozasında başka bir tanımlanabilir lezyonla ilişkilendirilemeyen, baskın olarak kırmızı renkte lezyonlar (Amagasa, 2011).

Güncel bir meta-analizde ise, eritroplakinin malign transformasyon oranının %19,9 olduğu bildirilmiştir. Spesifik klinikopatolojik özelliklerle bu dönüşüm arasında belirgin bir ilişki tespit edilmemiştir. Bununla birlikte, ilk bi-

yopside epitel displazisi varlığı, kötü prognozun en önemli belirleyicisi olmaya devam etmektedir (Lorenzo-Pouso et al., 2022). Eritroplakinin erken tanısı, uygun yönetimi ve düzenli takibi, malign transformasyonun önlenmesi açısından kritik bir öneme sahiptir.

### **Eritroleukoplaki**

Oral eritroleukoplaki (OEL), hem beyaz hem de kırmızı alanlar içeren, malignite riski yüksek bir oral prekanseröz lezyondur. OEL, oral lökoplakiye (OL) kıyasla daha yüksek bir malign transformasyon oranına sahiptir. Histopatolojik olarak, OEL lezyonlarının neredeyse tamamı epitel displazi, karsinoma in situ veya invaziv karsinom ile ilişkilendirilirken, OL lezyonlarının %90'ında hiperkeratoz veya epitel hiperplazisi tespit edilmektedir (Neville et al., 2009). Bu durum, OEL'nin klinik yönetiminde daha agresif bir yaklaşım gerektirdiğini göstermektedir.

Eritroplaki ve eritroleukoplaki, malignite potansiyelleri nedeniyle erken teşhis ve düzenli takip gerektirir. Bu lezyonların klinik değerlendirilmesinde, ayırıcı tanıya dikkat edilmeli ve gerektiğinde biyopsi yapılmalıdır.

### **Oral Liken Planus**

Oral liken planus (OLP), etiyojisi tam olarak bilinmeyen, otoimmün, kronik inflamatuvar ve potansiyel olarak malign bir hastalıktır. Semptomatik tedavisinde birinci basamak olarak topikal süperpotent kortikosteroidler kullanılmaktadır (Louisy et al., 2024).

OLP ile insan papilloma virüsü (HPV) arasındaki ilişkiyi değerlendiren bir meta-analiz, bu iki durum arasında önemli bir bağlantı olabileceğini ortaya koymuştur (Ma et al., 2016). Ayrıca, literatürde OLP'nin anksiyete, depresyon ve stres gibi psikolojik bozukluklarla ilişkili olabileceği de rapor edilmiştir (Di Stasio et al., 2018).

OLP'nin nedeni başlangıçta bağışıklık sisteminin yetersizliği olarak düşünülmüştür. Ancak etkilenen bölgelerde bakteri, mantar ve virüs gibi mikroorganizmaların tanımlanması, mikrobiyal bir köken ihtimalini gündeme getirmiştir. Bununla birlikte, mevcut analizler bu mikroorganizmaların Koch'un varsayımlarını karşılamadığını göstermiştir. Bu nedenle, OLP'nin bağışıklık sistemindeki yetersizlikle ilişkili olduğu düşünülmeye devam edilmektedir (Villa et al., 2021).

OLP'nin en sık etkilediği bölgeler arasında bukkal mukoza, dil kenarları ve sırtı ile dış etleri bulunmaktadır. Tipik olarak iki taraflı ve simetrik bir dağılım gösterir. Sert ve yumuşak damak, dudaklar ve ağız tabanı ise nadiren etkilenir. En yaygın form, genellikle semptomsuz olan ve "Wickham striaları" adı verilen beyaz iplikçiklerden oluşan retiküler desendir (Usatine & Tinitigan, 2011).

Andreasen, OLP'yi altı klinik türe ayırmıştır: retiküler, eroziv, atrofik, plak, papüler ve büllöz. Benzer şekilde, Silverman ve Eisen, OLP'yi üç ana formda sınıflandırmıştır: retiküler, atrofik ve eroziv. Bu formlar arasında retiküler form en yaygın olanıdır ve genellikle asemptomatik seyrederek. Yanak mukozası, vakaların üçte birinde en sık etkilenen bölgedir. Bunu diş eti ve dil izlemektedir (González-Moles et al., 2023; Shikha et al., 2022; Pilli et al., 2002).

Eroziv ve atrofik oral liken planus (OLP), genellikle ağrıyı hafifletmek ve mukozal iyileşmeyi desteklemek amacıyla aktif tedavi gerektirir. Hafif ve orta dereceli semptomatik vakalarda topikal kortikosteroidler (klobetazol propionat, betametazon, deksametazon, triamsinolon asetonid, prednizolon, flusosinolon) ilk tercih edilen tedavi yöntemleridir. Daha şiddetli durumlarda ise sistemik tedaviler uygulanır.

OLP tedavisinde alternatif yaklaşımlar da bulunmaktadır. Bu yaklaşımlar arasında topikal kalsinörin inhibitörleri (takrolimus, siklosporin), nutrasötikler (aloe vera, likopen, kurkumin), retinoidler (tretinoin), sistemik immüno-süpresanlar (mikofenolat mofetil, metotreksat), immüno-stimülanlar (talidomid), biyolojik ajanlar (infliksımab, adalimumab) ve yeni tedaviler (hyaluronik asit, amitriptilin) sayılabilir (Gupta et al., 2017; Giuliani et al., 2019).

Bununla birlikte, OLP'nin immüno-patojenik mekanizması büyük ölçüde anlaşılmış olmasına rağmen, lezyonların başlangıcını tetikleyen faktörler tam olarak belirlenememiştir. Bu belirsizlik, OLP tedavisinde ideal bir terapötik ajanın bulunamamasına neden olmaktadır. Mevcut tedavi yöntemleri, etkinlik ve güvenlik açısından beklentileri yalnızca kısmen karşılamakta; bu durum, sürekli olarak yeni ilaçların ve tedavi yaklaşımlarının geliştirilmesini ve test edilmesini gerektirmektedir (Andabak-Rogulj et al., 2023).

OLP'nin yönetiminde semptomları azaltmaya yönelik tedaviler kadar, hastaların yaşam kalitesini artıracak uzun vadeli çözümler üzerinde de çalışmalar yapılması gerekmektedir.

### **Oral Likenoid Lezyonlar**

Oral likenoid lezyonlar terimi, genellikle belirli bir tetikleyici ya da sistemik durumla ilişkili olduğu bilinen veya şüphelenilen lezyonları tanımlamak için kullanılır. Bu lezyonlar arasında, temas yoluyla oluşan likenoid lezyonlar, ilaç reaksiyonları sonucu ortaya çıkan likenoid lezyonlar ve Graft-versus-Konak Hastalığı (GVHD) veya Diskoid ya da Sistemik Lupus Eritematozus ile ilişkili lezyonlar yer alır. Ancak, nedensel bir faktör belirlenemediğinde ve durum idiyopatik olduğunda, klinik ve histopatolojik kriterler doğrultusunda bu lezyonlara genellikle oral liken planus adı verilir (Carozzo 2019). Klinik ve histopatolojik bulgular, oral likenoid lezyonlar açısından genellikle oral liken planus ile benzerdir. Bu nedenle, lezyonlar yalnızca detaylı bir anamnez ile ayırt edilebilir. Ayrıca, oral likenoid lezyonlar malign transformasyon açısın-

dan benzer riskler taşıdığı için, bu tür lezyonların uzun dönemli takip ve düzenli izlenmesi önemlidir (Aytekin, Tüklübay, & Kayhan, 2024).

### **Greft-Versus-Host Hastalığı (GVHD)**

Greft-versus-Host Hastalığı (GVHD), allojenik hematopoietik kök hücre nakli sonrası ortaya çıkan ciddi bir komplikasyondur. Bu hastalık, donörden alınan bağışıklık hücrelerinin alıcı dokularını yabancı olarak tanınması ve bu dokulara saldırması sonucu gelişir (Hill et al., 2021).

GVHD'nin oral belirtileri arasında, liken planusa benzer oral mukoza iltihaplanması ve ülserasyonu, Sjögren sendromuna benzer lenfosit aracılı tükürük bezi disfonksiyonu ve sklerodermaya benzer skleroz sonucu oluşan trismus yer alır. Bu durum, şiddetli mukozal ağrı, beslenme zorlukları, kilo kaybı ve tükürük bezlerinde geri döndürülemez fibrozis gibi sorunlara yol açabilir. Tedavi seçenekleri arasında topikal yöntemler, uzun vadeli immünosüpresif ve kortikosteroid tedavileri bulunur. Ancak bu tedaviler enfeksiyon, hiperglisemi, böbrek disfonksiyonu ve osteoporoz gibi yan etkilere yol açabilir (Dean & Sroussi, 2022). Kronik GVHD, donör hücrelerinin alıcı dokulara bağışıklık tepkisi sonucu gelişir ve bu süreç ağız kuruluğu, ağrı, tat değişiklikleri ve trismus gibi semptomlarla kendini gösterebilir. GVHD aynı zamanda çürük ve ağız kanseri riskini artırır, gıda alımını ve ağız hijyenini zorlaştırır. Bu nedenle tedavi, multidisipliner bir yaklaşımı ve sistemik etkiler göz önüne alınarak planlanmayı gerektirir (Elad et al., 2021).

### **Diskoid Lupus Eritematozus (DLE)**

Lupus eritematozus, otoimmün bir hastalık olup üç alt tipte sınıflandırılır: sistemik lupus eritematozus (SLE), subakut kutanöz lupus eritematozus (SCLE) ve kronik kutanöz lupus eritematozus (CCLE), yani diskoid lupus eritematozus (DLE). Bu alt tipler, ilaçlarla indüklenen lupus eritematozus ile de ilişkili olabilir (Williams & Cohen, 2011; Borchers et al., 2007).

Kutanöz lupus eritematozus (CLE), genellikle ortak klinik özellikler, histopatolojik bulgular ve laboratuvar anormallikleri ile karakterize edilir. Bu hastalık, bazen altta yatan sistemik lupus eritematozus ile ilişkilendirilen veya bu özelliklerin kombinasyonlarını gösteren bir bozukluklar grubu olarak kabul edilmektedir (Merola et al., 2015).

Diskoid lupus eritematozus (DLE), CCLE'nin en yaygın alt tipidir ve tüm vakaların %50-85'ini oluşturur (Hordinsky, 2008). DLE, genellikle kronik bir bağ dokusu hastalığıdır ve cilt, ağız mukozası gibi bölgeleri etkiler. Nadir de olsa kaşıntı veya karıncalanma gibi sistemik semptomlarla kendini gösterebilir. DLE yalnızca ciltle sınırlı olabileceği gibi, sistemik lupus eritematozus ile de ilişkili olabilir. DLE genellikle depigmentasyon ve skar bırakan eritematöz maküller, yamalar, papüller veya plaklar şeklinde görülür. Mukozal DLE'nin başlıca belirtileri arasında atrofik eritem, lezyon çevresinde beyaz çizgiler,

iyileşme sonrası renk değişiklikleri ve skar oluşumu bulunur. Klinik olarak, lokalize ve yaygın olmak üzere iki türe ayrılır. Yaygın DLE'nin %1-5 oranında sistemik lupus eritematozusa dönüşme riski olduğu bildirilmiştir (Presto et al., 2018; Verma et al., 2017).

DLE'nin tedavi seçenekleri sınırlıdır ve birçok hasta tedaviye direnç göstermektedir. Bu durum, hastalığın etkili yönetimi için uzun vadeli izlem ve multidisipliner yaklaşımları gerekli kılar.

### **Oral Submukozal Fibrozis (OSF)**

Oral submukozal fibrozis, kollajen metabolizmasındaki bozukluklarla ilişkilendirilen, ağız boşluğunun birçok bölgesini etkileyen kronik ve ilerleyici bir hastalıktır. Bu durum, kollajen üretiminin artması ve yıkımının azalması sonucu oral dokularda kollajen liflerinin birikmesiyle ortaya çıkar. Hastalar genellikle ağız mukozasında yanma hissi, ülser, kabarcık, tat kaybı, ağız kuruluğu, dudak ve dilde uyuşma, ciddi ağız açıklığı kısıtlanması, disfaji ve dil hareket bozukluğu gibi semptomlarla doktora başvurmaktadır. ( Qin X, Ning Y, Zhou L et al. 2023).

### **Ters Sigara İçenlerde Damak Lezyonları**

Ters sigara içme, sigara içen kişinin "chutta" adı verilen tütün ürününün yanan ucunu ağzına yerleştirerek dumanı doğrudan soluduğu kendine özgü bir tütün tüketim şeklidir. Chutta'lar genellikle kaba işlenmiş purolar olup 5 ila 9 cm uzunluğundadır (Singh PK, Yadav A, Singh L, et al. 2020) Bu alışkanlık, ağız mukozasında lökodem, melanoz ve sigara içenlerin damağı gibi nispeten küçük değişikliklerden, lökoplaki ve eritroplaki gibi ciddi, potansiyel olarak malign hastalıklara yol açabilen çeşitli oral mukozal değişikliklerle ilişkilendirilmiştir. Zamanla bu lezyonlar ağız kanseri gelişimine neden olabilir ( Vinnakota, Divya; Hakkim, Saira<sup>1</sup>; Pellissery, Maneesha Varghese<sup>1</sup>; et al. 2022) Ters ve geleneksel sigara içicilerinde damak değişikliklerini karşılaştıran bir çalışmada, ters sigara içmenin özellikle kadınlar arasında yaygın olduğuna dikkat çekilmiştir. Bu alışkanlığın, geleneksel sigara içimine kıyasla daha ciddi zararlı etkiler oluşturduğu belirtilmiştir. Bu tür alışkanlıkların yayılmasını önlemek için düşük sosyoekonomik topluluklarda uygun eğitim programlarının uygulanması önemlidir. Bu sayede ağız kanseri riski azaltılabilir( Ramesh, T., Reddy, R. S., Kiran, C. S., et al. 2014)

### **Epidermolizis Bülloza**

Epidermolizis bülloza, nadir görülen ve diş hekimliğinde özel bir yaklaşıma ihtiyaç duyulan bir hastalıktır. Bu hastalık, birçok oral bulgu ile kendini gösterebilir. Yaygınlığının düşük olması nedeniyle, diş hekimlerinin hastalık hakkında yeterli bilgiye sahip olmaması sıkça karşılaşılan bir sorundur. Epidermolizis bülloza hastalarının ağız sağlığı yönetimine ilişkin literatür sınırlıdır ve bu durum, özellikle bu hastaları tedavi etme deneyimi olmayan diş

hekimleri için zorluklar yaratmaktadır (Krämer SM, Serrano MC, Zillmann G, et al. 2012)

### **Diskeratozis Konjenita**

Diskeratozis konjenita (DK), telomer kusurları nedeniyle ortaya çıkan kalıtsal bir kemik iliği yetmezliği sendromudur. Bu nadir genetik hastalık, mukokutanöz ve hematolojik bozukluklarla karakterizedir. İlk raporları Zinsser (1906) tarafından yapılmış ve daha sonra Engman (1926) ve Cole (1930) tarafından detaylandırılmıştır. Bu nedenle, hastalık “Zinsser-Engman-Cole sendromu” olarak da anılmıştır (Steier et al., 1972).

DK'nin klasik bulguları arasında cilt pigmentasyonu, tırnak distrofisi ve oral lökoplaki (“deri-mukoza üçlüsü”) bulunmaktadır (Luchkin et al., 2021). Multisistemik bir bozukluk olan DK; kemik iliği yetmezliği, pulmoner fibrozis, karaciğer anormallikleri, nörolojik ve gastrointestinal bozukluklar ile kanser yatkınlığı gibi çeşitli sistemik komplikasyonlarla ilişkilidir (AlSabbagh, 2020). DK'nin yönetimi multidisipliner bir yaklaşım gerektirir ve hematoloji, onkoloji, diş hekimliği, genetik ve diğer ilgili uzmanlıkları kapsamalıdır. Ayrıca, genetik danışmanlık ve ileri genetik tanı hizmetlerinin sağlanması esastır (Reimann et al., 2008).

### **Aktinik Keilit**

Aktinik keilit (AC), dudakları etkileyen ve ultraviyole (UV) radyasyona aşırı maruz kalma sonucu oluşan, potansiyel olarak kötü huylu bir hastalıktır (Jadotte & Schwartz, 2012). Genellikle dudakların semimukozasında veya vermilyon bölgesinde, özellikle alt dudakta görülür. Uzun süreli veya yoğun güneş ışığına maruz kalma ile ilişkilendirilen AC, bazen keratotik keilit olarak tanımlanabilir ve prekanseröz bir durumun erken belirtisi olarak düşünülebilir. Tedavi edilmezse, zamanla skuamöz hücreli karsinoma (SCC) dönüşebilir (Huber & Terezhalmay, 2006; Neville et al., 2015).

AC, genellikle 40 ila 80 yaş arasındaki erkeklerde daha sık görülür ve açık havada çalışan veya uzun süre güneşe maruz kalan bireylerde yaygındır. Hastalık başlangıçta kuru, çatlamış dudak görünümü ile kendini gösterir ve genellikle ağrısızdır. Ancak bu yavaş gelişim süreci, lezyonun yaşlanmanın doğal bir sonucu olarak algılanmasına neden olabilir ve bu da tanıyı geciktirebilir (Kaugars et al., 1999; Sober & Burstein, 1995).

**Tedavi:** Vermilionektomi, aktinik keilit tedavisinde en sık kullanılan cerrahi yöntemdir. Bu işlem, etkilenen dudakın tamamen çıkarılmasını içerir ve çıkarılacak dokunun kalınlığına göre değişiklik gösterebilir. Ancak bu agresif teknik, çeşitli komplikasyonlara yol açabilir (Holmkvist & Roenigk, 1998). Topikal Kemoterapi: Bu tedavi, cildin aktinik keratozu için yaygın olarak kullanılan bir yöntemdir. Fotodinamik Terapi (PDT): PDT, hücre zarlarını ve organeleri destabilize ederek hücre ölümüne yol açan oksijensiz radikaller üretmek

için bir ışık kaynağı ve fotosensitizör kullanır. Anti-İnflamatuvar Ajanlar: Bu ajanlar, inflamasyonu azaltmak için topikal olarak uygulanabilir.

Aktinik keilit tedavisinde çeşitli yöntemler bulunsa da, literatürde bu durum için en iyi tedavi seçeneği konusunda bir fikir birliği bulunmamaktadır. Cerrahi yaklaşımlar, birçok yan etkiyle ilişkilendirilirken, daha az invaziv yöntemlerin etkinliği hâlâ tartışmalıdır (Salgueiro et al., 2019). Bu durum, hastaya özel tedavi planlamasının ve düzenli takibin önemini ortaya koymaktadır.



## KAYNAKLAR

- AlSabbagh, M. M. (2020).** Dyskeratosis congenita: A literature review. *JDDG: Journal der Deutschen Dermatologischen Gesellschaft*, 18(9), 943–967.
- Amagasa, T. (2011).** Oral premalignant lesions. *International Journal of Clinical Oncology*, 16, 1–4.
- Andabak-Rogulj, A., Vindiš, E., Aleksijević, L. H., Škrinjar, I., Juras, D. V., Aščić, A., & Brzak, B. L. (2023).** Different treatment modalities of oral lichen planus: A narrative review. *Dentistry Journal*, 11(1), 26.
- Aytekin, N., Tüklübay, M., & Kayhan, K. B. (2024).** Oral Lichen Planus Versus Oral Lichenoid Lesions: Retrospective Study. *International Dental Journal*, 74, S258.
- Bagan, J., Sarrion, G., & Jimenez, Y. (2010).** Oral cancer: Clinical features. *Oral Oncology*, 46, 414–417. <https://doi.org/10.1016/j.oraloncology.2010.03.010>
- Borchers, A. T., Keen, C. L., & Gershwin, M. E. (2007).** Drug-induced lupus. *Annals of the New York Academy of Sciences*, 1108(1), 166–182.
- Carrozzo, M., Porter, S., Mercadante, V., & Fedele, S. (2019).** Oral lichen planus: A disease or a spectrum of tissue reactions? Types, causes, diagnostic algorithms, prognosis, management strategies. *Periodontology 2000*, 80(1), 105–125.
- Cebeci, A. R., Gülşahi, A., Kamburoglu, K., Orhan, B. K., & Oztaş, B. (2009).** Prevalence and distribution of oral mucosal lesions in an adult Turkish population. *Med Oral Patol Oral Cir Bucal*, 14(6), E272–7.
- Das, N. K., Kadir, A. S., Shemanto, M. U., Akhter, E., Sharfaraz, A., Tripura, S., & Ura, A. A. (2023).** Genetic revelation of the potentially malignant disorders in the oral and maxillofacial region. *IntechOpen*.
- Dean, D., & Sroussi, H. (2022).** Oral chronic graft-versus-host disease. *Frontiers in Oral Health*, 3, 903154.
- Di Stasio, D., et al. (2018).** Psychiatric disorders in oral lichen planus: A preliminary case-control study. *Journal of Biological Regulators & Homeostatic Agents*, 32(2 Suppl 1), 97–100.
- Dilhari, A., Weerasekera, M. M., Siriwardhana, A., Maheshika, O., Gunasekara, C., Karunathilaka, S., & Fernando, N. (2016).** Candida infection in oral leukoplakia: An unperceived public health problem. *Acta Odontologica Scandinavica*, 74(7), 565–569.
- Elad, S., Aljitiawi, O., & Zadik, Y. (2021).** Oral graft-versus-host disease: A pictorial review and a guide for dental practitioners. *International Dental Journal*, 71(1), 9–20.
- George, A., Sreenivasan, B. S., Sunil, S., Varghese, S. S., Thomas, J., Gopakumar, D., & Mani, V. (2011).** Potentially malignant disorders of oral cavity. *Oral Maxillofacial Pathology Journal*, 2(1), 95–100.

- Giuliani, M., Troiano, G., Cordaro, M., Corsalini, M., Gioco, G., Lo Muzio, L., ... & Lajolo, C. (2019).** Rate of malignant transformation of oral lichen planus: A systematic review. *Oral Diseases*, 25(3), 693–709.
- González-Moles, M. Á., de Porrás-Carrique, T., & Ramos-García, P. (2023).** Association of oral lichen planus with hepatic disorders and hepatocellular carcinoma: Systematic review and meta-analysis. *Medicina Oral Patología Oral y Cirugía Bucal*, 18, e25661.
- Gupta, S., Ghosh, S., & Gupta, S. (2017).** Interventions for the management of oral lichen planus: A review of the conventional and novel therapies. *Oral Diseases*, 23(8), 1029–1042.
- Hansen, L. S., Olson, J. A., & Silverman, S. Jr. (1985).** Proliferative verrucous leukoplakia: A long-term study of thirty patients. *Oral Surgery, Oral Medicine, Oral Pathology*, 60(3), 285–298.
- Hernandez, B. Y., Zhu, X., Goodman, M. T., Gatewood, R., Mendiola, P., Quinata, K., & Paulino, Y. C. (2017).** Betel nut chewing, oral premalignant lesions, and the oral microbiome. *PLoS ONE*, 12(3), e0172196.
- Herreros-Pomares, A., Hervás, D., Bagan-Debón, L., Jantus-Lewintre, E., Gimeno-Cardona, C., & Bagan, J. (2023).** On the oral microbiome of oral potentially malignant and malignant disorders: Dysbiosis, loss of diversity, and pathogens enrichment. *International Journal of Molecular Sciences*, 24(4), 3466. <https://doi.org/10.3390/ijms24043466>
- Hill, G. R., Betts, B. C., Tkachev, V., Kean, L. S., & Blazar, B. R. (2021).** Current concepts and advances in graft-versus-host disease immunology. *Annual Review of Immunology*, 39(1), 19–49.
- Ho, P. S., Wang, W. C., Huang, Y. T., & Yang, Y. H. (2019).** Finding an oral potentially malignant disorder in screening program is related to early diagnosis of oral cavity cancer: Experience from real world evidence. *Oral Oncology*, 89, 107–114.
- Holmkvist, K. A., & Roenigk, R. K. (1998).** Squamous cell carcinoma of the lip treated with Mohs micrographic surgery: Outcome at 5 years. *Journal of the American Academy of Dermatology*, 38(6), 960–966.
- Hordinsky, M. (2008).** Cicatricial alopecia: Discoid lupus erythematosus. *Dermatologic Therapy*, 21(4), 245–248.
- Huber, M. A., & Terezhalmay, G. T. (2006).** The patient with actinic cheilosis. *General Dentistry*, 54(4), 274–282.
- Iocca, O., Sollecito, T. P., Alawi, F., Weinstein, G. S., Newman, J. G., de Virgilio, A., di Maio, P., Spriano, G., Pardiñas López, S., & Shanti, R. M. (2020).** Potentially malignant disorders of the oral cavity and oral dysplasia: A systematic review and meta-analysis of malignant transformation rate by subtype. *Head & Neck*, 42, 539–555.
- Izumchenko, E., Sun, K., Jones, S., Brait, M., Agrawal, N., Koch, W., & Sidransky, D. (2015).** Notch1 mutations are drivers of oral tumorigenesis. *Cancer Prevention Research*, 8(4), 277–286.

- Jadotte, Y. T., & Schwartz, R. A. (2012).** Solar cheilosis: An ominous precursor: Part I. Diagnostic insights. *Journal of the American Academy of Dermatology*, 66(2), 173–184.
- Jayasinghe, R., & Tilakaratne, W. M. (2023).** A red patch on the cheek: Erythroplakia. In W. M. Tilakaratne & T. G. Kallarakkal (Eds.), *Clinicopathological correlation of oral diseases* (pp. 23–30). Springer, Cham.
- Kaugars, G. E., Pillion, T., Svirsky, J. A., Page, D. G., Burns, J. C., & Abbey, L. M. (1999).** Actinic cheilitis: A review of 152 cases. *Oral Surgery, Oral Medicine, Oral Pathology, Oral Radiology, and Endodontology*, 88(2), 181–186.
- Kindler, S., Samietz, S., Dickel, S., Mksoud, M., Kocher, T., Lucas, C., et al. (2021).** Prevalence and risk factors of potentially malignant disorders of the mucosa in the general population. *Annals of Anatomy - Anatomischer Anzeiger*, 237, 151724.
- Krämer, S. M., Serrano, M. C., Zillmann, G., Gálvez, P., Araya, I., Yanine, N., ... & Villanueva, J. (2012).** Oral health care for patients with epidermolysis bullosa: Best clinical practice guidelines. *International Journal of Paediatric Dentistry*, 22(Suppl 1), 1–35.
- Krishna Das, N., Shafiu Kadir, A. K. M., Ullah Shemanto, M., Akhter, E., Sharfaraz, A., Tripura, S., & Afroze Ura, A. (2024).** Genetic revelation of the potentially malignant disorders in the oral and maxillofacial region. *IntechOpen*.
- Kumar, S., Debnath, N., Ismail, M. B., Kumar, A., Kumar, A., Badiyani, B. K., Dubey, P. K., & Sukhtankar, L. V. (2015).** Prevalence and risk factors for oral potentially malignant disorders in Indian population. *Advances in Preventive Medicine*, 2015, 208519.
- Kumari, P., Debta, P., & Dixit, A. (2022).** Oral potentially malignant disorders: Etiology, pathogenesis, and transformation into oral cancer. *Frontiers in Pharmacology*, 13, 825266.
- Kuo, C. F., Luo, S. F., Yu, K. H., Chou, I. J., Tseng, W. Y., Chang, H. C., Fang, Y. F., Chiou, M. J., & See, L. C. (2012).** Cancer risk among patients with systemic sclerosis: A nationwide population study in Taiwan. *Scandinavian Journal of Rheumatology*, 41(1), 44–49.
- Liu, D., Zhao, X., Zeng, X., Dan, H., & Chen, Q. (2016).** Non-invasive techniques for detection and diagnosis of oral potentially malignant disorders. *The Tohoku Journal of Experimental Medicine*, 238(2), 165–177.
- Liu, W., Wu, L., Zhang, Y., Shi, L., & Yang, X. (2020).** Bibliometric analysis of research trends and characteristics of oral potentially malignant disorders. *Clinical Oral Investigations*, 24, 447–454.
- Lorenzo-Pouso, A. I., Lafuente-Ibáñez de Mendoza, I., Pérez-Sayáns, M., Pérez-Jardón, A., Chamorro-Petronacci, C. M., Blanco-Carrión, A., & Aguirre-Urizar, J. M. (2022).** Critical update, systematic review, and meta-analysis of oral erythroplakia as an oral potentially malignant disorder. *Journal of Oral Pathology & Medicine*, 51(7), 585–593.

- Lorini, L., Bescós Atín, C., Thavaraj, S., Müller-Richter, U., Alberola Ferranti, M., Pamiás Romero, J., et al. (2021).** Overview of oral potentially malignant disorders: From risk factors to specific therapies. *Cancers*, 13(15), 3696.
- Louisy, A., Humbert, E., & Samimi, M. (2024).** Oral lichen planus: An update on diagnosis and management. *American Journal of Clinical Dermatology*, 25, 35–53.
- Luchkin, A. V., Mikhailova, E. A., Fidarova, Z. T., Troitskaya, V. V., Galtseva, I. V., Kovrigina, A. M., ... & Parovichnikova, E. N. (2021).** A case report of familial dyskeratosis congenital. *Terapevticheskii Arkhiv*, 93(7), 818–825.
- Ma, J., Zhang, J., Zhang, Y., Lv, T., & Liu, J. (2016).** The magnitude of the association between human papillomavirus and oral lichen planus: A meta-analysis. *PLOS ONE*, 11(8), e0161339.
- Melis, M., Zhang, T., Scognamiglio, T., & Gudas, L. J. (2020).** Mutations in long-lived epithelial stem cells and their clonal progeny in pre-malignant lesions and in oral squamous cell carcinoma. *Carcinogenesis*, 41(11), 1553–1564.
- Mello, F. W., Miguel, A. F. P., Dutra, K. L., Porporatti, A. L., Warnakulasuriya, S., Guerra, E. N. S., & Rivero, E. R. C. (2018).** Prevalence of oral potentially malignant disorders: A systematic review and meta-analysis. *Journal of Oral Pathology & Medicine*, 47(7), 633–640.
- Merola, J. F., Nyberg, F., Furukawa, F., Goodfield, M. J., Hasegawa, M., Marinovic, B., ... & Werth, V. P. (2015).** Redefining cutaneous lupus erythematosus: A proposed international consensus approach and results of a preliminary questionnaire. *Lupus Science & Medicine*, 2(1), e000085.
- Moafa, I., Crutzen, R., van den Borne, B., Jafer, M., Shabi, M., Al-Khaldi, A., et al. (2022).** Towards a better understanding of the psychosocial determinants associated with adults' use of smokeless tobacco in the Jazan Region of Saudi Arabia: A qualitative study. *BMC Public Health*, 22(1), 732.
- Müller, S. (2018).** Oral epithelial dysplasia, atypical verrucous lesions and oral potentially malignant disorders: Focus on histopathology. *Oral Surgery, Oral Medicine, Oral Pathology and Oral Radiology*, 125(6), 591–602.
- Neville, B. W., Damm, D. D., Allen, C. M., & Bouquot, J. E. (2009).** Epithelial pathology. In *Oral and maxillofacial pathology* (3rd ed., pp. 388–398). Philadelphia: Saunders Elsevier.
- Neville, B. W., Damm, D. D., Allen, C. M., & Chi, A. C. (2015).** *Oral and maxillofacial pathology* (3rd ed.). Elsevier Health Sciences.
- Palaia, G., Bellisario, A., Pampena, R., Pippi, R., & Romeo, U. (2021).** Oral proliferative verrucous leukoplakia: Progression to malignancy and clinical implications. A systematic review and meta-analysis. *Cancers*, 13(16), 4085.
- Pentenero, M., Meleti, M., Vescovi, P., & Gandolfo, S. (2014).** Oral proliferative verrucous leukoplakia: Are there particular features for such an ambiguous entity? A systematic review. *British Journal of Dermatology*, 170(5), 1039–1047.
- Pilli, M., Penna, A., Zerbini, A., Vescovi, P., Manfredi, M., & Negro, F. (2002).** Oral

lichen planus: A hepatology perspective. *Hepatology*, 36(6), 1446–1452.

- Porter, S., Gueiros, L. A., Leão, J. C., & Fedele, S. (2018).** Risk factors and etiopathogenesis of potentially premalignant oral epithelial lesions. *Oral Surgery, Oral Medicine, Oral Pathology and Oral Radiology*, 125(6), 603–611. <https://doi.org/10.1016/j.oooo.2018.03.008>
- Presto, J. K., Okon, L. G., Feng, R., Wallace, D. J., Furie, R., Fiorentino, D., & Werth, V. P. (2018).** Computerized planimetry to assess clinical responsiveness in a phase II randomized trial of topical R333 for discoid lupus erythematosus. *British Journal of Dermatology*, 178(6), 1308–1314.
- Pritzker, K. P. H., Darling, M. R., Hwang, J. T. K., & Mock, D. (2021).** Oral potentially malignant disorders (OPMD): What is the clinical utility of dysplasia grade? *Expert Review of Molecular Diagnostics*, 21(4), 289–298. <https://doi.org/10.1080/14737159.2021.1898949>
- Qin, X., Ning, Y., Zhou, L., & Zhu, Y. (2023).** Oral submucous fibrosis: Etiological mechanism, malignant transformation, therapeutic approaches and targets. *International Journal of Molecular Sciences*, 24(5), 4992. <https://doi.org/10.3390/ijms24054992>
- Ramesh, T., Reddy, R. S., Kiran, C. S., Lavanya, R., & Kumar, B. N. (2014).** Palatal changes in reverse and conventional smokers: A clinical comparative study in South India. *Indian Journal of Dentistry*, 5, 34–38.
- Ramos-García, P., González-Moles, M. Á., Mello, F. W., Bagan, J. V., & Warnakulasuriya, S. (2021).** Malignant transformation of oral proliferative verrucous leukoplakia: A systematic review and meta-analysis. *Oral Diseases*, 27(8), 1896–1907. <https://doi.org/10.1111/odi.13753>
- Reichart, P. A., & Philipsen, H. P. (2005).** Oral erythroplakia—A review. *Oral Oncology*, 41(6), 551–561. <https://doi.org/10.1016/j.oraloncology.2004.12.003>
- Reimann, C., Kloeckener-Gruissem, B., Niemeyer, C. M., & Vanscheidt, W. (2008).** Late manifestation of dyskeratosis congenita presenting as chronic dermal ulcer in a 37-year-old man. *Journal of the European Academy of Dermatology and Venereology*, 22(7), 897–898.
- Resende, R. G., Correia-Silva, J. F., Galvão, C. F., Gomes, C. C., Carneiro, M. A., & Gomez, R. S. (2011).** Oral leukoplakia in a patient with Fanconi anemia: Recurrence or a new primary lesion? *Journal of Oral and Maxillofacial Surgery*, 69(8), 1940–1943. <https://doi.org/10.1016/j.joms.2011.02.050>
- Rhodus, N. L., Kerr, A. R., & Patel, K. (2014).** Oral cancer: Leukoplakia, premalignancy, and squamous cell carcinoma. *Dental Clinics*, 58(2), 315–340. <https://doi.org/10.1016/j.cden.2013.12.003>
- Salgueiro, A. P., de Jesus, L. H., de Souza, I. F., & Others. (2019).** Treatment of actinic cheilitis: A systematic review. *Clinical Oral Investigations*, 23, 2041–2053. <https://doi.org/10.1007/s00784-018-2758-4>
- Shikha, Gupta, S., Mahajan, A., Ambika, R., Garg, R., & Ghosh, S. (2022).** Childho-

- od oral lichen planus: A case series with review of literature. *European Archives of Paediatric Dentistry*, 23(2), 341–353.
- Singh, A. K., Chauhan, R., Anand, K., Singh, M., Das, S. R., & Sinha, A. K. (2021).** Prevalence and risk factors for oral potentially malignant disorders in Indian population. *Journal of Pharmacy & Bioallied Sciences*, 13(Suppl 1), S398. [https://doi.org/10.4103/jpbs.JPBS\\_751\\_20](https://doi.org/10.4103/jpbs.JPBS_751_20)
- Singh, P. K., Yadav, A., Singh, L., Singh, S., & Mehrotra, R. (2020).** Social determinants of dual tobacco use in India: An analysis based on the two rounds of global adult tobacco survey. *Preventive Medicine Reports*, 18, 101073. <https://doi.org/10.1016/j.pmedr.2020.101073>
- Sober, A. J., & Burstein, J. M. (1995).** Precursors to skin cancer. *Cancer*, 75(Suppl 2), 645–650.
- Speight, P. M., Khurram, S. A., & Kujan, O. (2018).** Oral potentially malignant disorders: Risk of progression to malignancy. *Oral Surgery, Oral Medicine, Oral Pathology and Oral Radiology*, 125(6), 612–627. <https://doi.org/10.1016/j.oooo.2018.03.011>
- Steier, W., Van Voolen, G. A., & Selmanowitz, V. J. (1972).** Dyskeratosis congenita: Relationship to Fanconi's anemia. *Blood*, 39(4), 510–521.
- Stoopler, E. T., Homeida, L., & Sollecito, T. P. (2017).** Oral lesions associated with Fanconi anemia. *Revista Brasileira de Hematologia e Hemoterapia*, 39(2), 175–176. <https://doi.org/10.1016/j.bjhh.2017.02.005>
- Tanriver, G., Soluk Tekkesin, M., & Ergen, O. (2021).** Automated detection and classification of oral lesions using deep learning to detect oral potentially malignant disorders. *Cancers*, 13(11), 2766. <https://doi.org/10.3390/cancers13112766>
- Usatine, R. P., & Tinitigan, M. (2011).** Diagnosis and treatment of lichen planus. *American Family Physician*, 84(1), 53–60.
- Verma, P., Pathania, S., & Kubba, A. (2017).** A rare case of unilateral discoid lupus erythematosus mimicking lupus vulgaris. *BMJ Case Reports*, 8, 2017.
- Villa, A., Menon, R. S., Kerr, A. R., De Abreu Alves, F., Guollo, A., Ojeda, D., & Woo, S. B. (2018).** Proliferative leukoplakia: Proposed new clinical diagnostic criteria. *Oral Diseases*, 24(5), 749–760. <https://doi.org/10.1111/odi.12744>
- Villa, T. G., Sánchez-Pérez, Á., & Seiro, C. (2021).** Oral lichen planus: A microbiologist's point of view. *International Microbiology*, 24, 275–289.
- Vinnakota, D., Hakkim, S., Pellissery, M. V., Sivasubramanian, M., Khan, M. T. I., Hoque, A., ... & Kabir, R. (2022).** Reverse smoking and its effects among Indian reverse smokers: A scoping review. *Journal of Primary Care Dentistry and Oral Health*, 3(3), 67–74.
- Wadde, K. R., Gajare, P. P., Sachdev, S. S., & Singhavi, H. R. (2024).** Dünya çapında oral eritroplakinin yaygınlığı ve malign dönüşüm oranı: Sistematik bir inceleme. *Maksillofasiyal Cerrahi Yıllıkları*, 14(1), 76–80.
- Warnakulasuriya, S. (2018).** Clinical features and presentation of oral potentially ma-

lignant disorders. *Oral Surgery, Oral Medicine, Oral Pathology and Oral Radiology*, 125(6), 582–590. <https://doi.org/10.1016/j.oooo.2018.03.011>

- Warnakulasuriya, S. (2020).** Oral potentially malignant disorders: A comprehensive review on clinical aspects and management. *Oral Oncology*, 102, 104550. <https://doi.org/10.1016/j.oraloncology.2019.104550>
- Warnakulasuriya, S., Johnson, N. W., & van der Waal, I. (2007).** Nomenclature and classification of potentially malignant disorders of the oral mucosa. *Journal of Oral Pathology & Medicine*, 36(10), 575–580. <https://doi.org/10.1111/j.1600-0714.2007.00582.x>.
- Warnakulasuriya, S., Kujan, O., Aguirre-Urizar, J. M., Bagan, J. V., González-Moles, M. Á., Kerr, A. R., et al. (2021).** Oral potentially malignant disorders: A consensus report from an international seminar on nomenclature and classification, convened by the WHO Collaborating Centre for Oral Cancer. *Oral Diseases*, 27(8), 1862–1880.
- Williams, V. L., & Cohen, P. R. (2011).** TNF alpha antagonist-induced lupus-like syndrome: Report and review of the literature with implications for treatment with alternative TNF alpha antagonists. *International Journal of Dermatology*, 50(5), 619–625.
- Zhang, C., Li, B., & Zeng, X. (2023).** The global prevalence of oral leukoplakia: A systematic review and meta-analysis from 1996 to 2022. *BMC Oral Health*, 23, 645. <https://doi.org/10.1186/s12903-023-03445-4>





# BÖLÜM 5

## YARA İYİLEŞMESİ

*Dilber ÇELİK<sup>1</sup>*

<sup>1</sup> Uzm.Dt., Dilber ÇELİK, Sağlık Bilimleri Üniversitesi Gülhane Diş Hekimliği  
Fakültesi Ağız Diş ve Çene Cerrahisi Anabilim Dalı, dilber.celik@sbu.edu.tr ,  
ORCID: 0000-0002-4083-7556

## GİRİŞ

Yara iyileşmesi, güncelliğini her zaman koruyacak olan cerrahi konulardan birisidir. Yara, dokunun anatomik ve fonksiyonel devamlılığının bozulması, kesintiye uğraması olarak tanımlanır. Yara iyileşmesi, cerrahi işlemler ya da bir travma sonrasında başlayan yeni doku oluşumu ile sonuçlanan karmaşık bir tamir sürecidir. Birbiri ardına gerçekleşen hücresel ve biyokimyasal aktiviteleri barındıran dinamik bir süreçtir [1].

İyileşme sürecinin başlangıcında yara dudaklarının bir araya getirilmesiyle doku bütünlüğü sağlanır. Ancak dokunun gerilme kuvvetlerine karşı dayanıklılığı sonradan kazanılır. Yani dokunun gözle görülür bütünlüğünün sağlanması morfolojik ve fizyolojik olarak da tamirin tamamlandığı anlamına gelmez. Dokunun orijinal haline dönmesi uzun zaman alır. Yine de skar dokusu hiçbir zaman sağlam dokunun morfolojik ve fizyolojik özelliklerine ulaşamaz. [2].

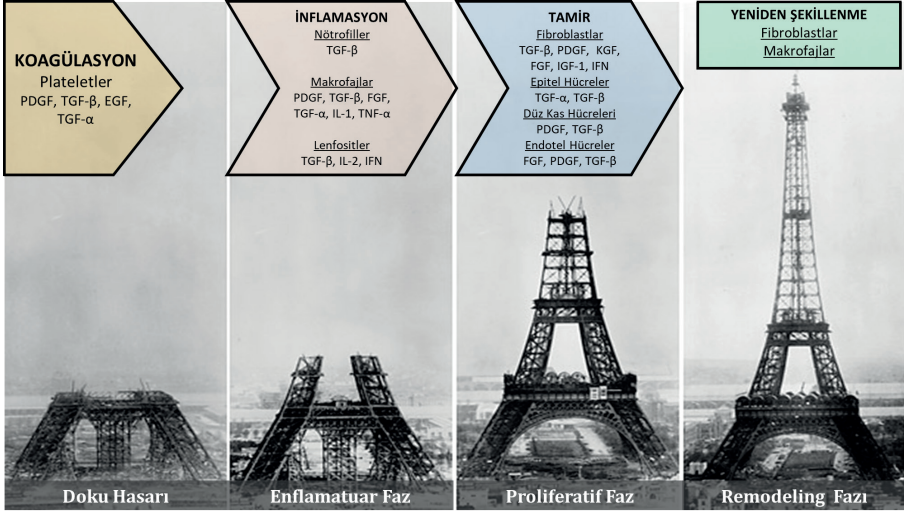
Yara iyileşmesi konusunda yapılan araştırmaların temelinde hızlı ve komplikasyonsuz bir iyileşmenin sağlanması yatmaktadır. Oral ve maksillofasiyal cerrahide de operasyonlardan sonra dokunun sorunsuz ve hızlı iyileşme hasta ve hekim açısından hayati önem taşımaktadır. İyileşmenin hızlandırılması için operasyon sonrasındaki ilk bir haftalık süreçte uygulanacak tedavi prosedürleri oldukça büyük önem taşımaktadır.

Ağız boşluğunda gerçekleşen yara iyileşmesi vücudun diğer dokularda gerçekleşen iyileşme ile benzerlik göstermektedir. Deri ve mukozada iyileşme esnasında farklı apoktotik yolların izlenmektedir ve mukozadaki iyileşmesi dikkat çekici bir şekilde daha başarılıdır[3]. Çiğneme, yutma, konuşma gibi rutin fonksiyonlar yaranın dudaklarının birbirinden uzaklaşması riskini artırmaktadır. Ağız ortamının sıcak ve nemli olması da iyileşmeyi olumsuz yönde etkilemektedir. Ayrıca ağız florasında bulunan mikroorganizma sayısı ve çeşitliliği de enfeksiyon riskini arttırmaktadır[4].

## YARA İYİLEŞMESİNİN PATOFİZYOLOJİSİ

Yara iyileşmesi, dokuda meydana gelen hasarların onarıldığı dinamik biyolojik bir süreçtir. Yara iyileşmesi enflamatuvar, proliferatif ve yeniden şekillenme (remodeling) olmak üzere üç aşamada gerçekleşir [5].

Her evrenin kendine özgü hücresel ve maddesel bileşenleri vardır. Tüm bunlar olmadan iyileşme normal şekilde tamamlanamaz. İyileşmenin sonunda skar dokusu oluşur ya da rejenerasyon sayesinde kaybedilen doku eksiksiz olarak geri kazanılır (Şekil 1).



Şekil 1. Yara iyileşmesinin evreleri

### Enflamatuvar Evre

Yara iyileşmesinin ilk basamağı olan enflamatuvar evrede başrol kapilerlere aittir. Bu evre, akut bir inflamasyon varlığında hemostazın sağlanması ile immün sistem elemanlarının göçü, mekanik, bakteriyel ve kimyasal değişimlere karşı cevap oluşumundan sorumludur.

Travma sonucu, kapillerlerde hasar oluşur, bölgesel kanama başlar. Doku travmasını müteakip derhal pıhtılaşma basamaklarını başlatılarak yaralanma bölgesinde geçici bir fibrin kan pıhtısı tıkaçı oluşur. Bu sırada yaralı bölgede kısa süreli vazokonstriksiyon tetiklenir ve lokal bir hiperemi ve ödem oluşur. Pıhtı, travmaya karşı oluşan ilk cevaptır. Oluşan fibrin tıkaç açığa çıkan dokuların, geçici olarak korunmasına ve daha ilerleyen aşamalarda iyileşme süreçleri için bir iskele yapısı görevi görüp hücrelerin göçüne olanak sağlamaktır. Fibronektin, keratinosit ve fibroblast akümülyasyonuna yol açar ve bir büyüme faktörü kaynağıdır.

Vazokonstriksiyon yanıttan sonra vazodilatasyon meydana gelir. Yaralanma nedeniyle açığa çıkan alt endotel, kolajen ve doku faktörü trombosit agregasyonunu uyarır ve trombosit degranülasyonunu aktive eder.

Nötrofiller ilk 24 saat içinde yaralı bölgeye ulaşırlar. Makrofajlar tarafından devam ettirilen fagositozu başlatırlar. Bu fagositik hücreler, yerel bakterileri öldürmek ve nekrotik dokuları debride etmek için reaktif oksijen türlerini (ROS) ve proteazları salgılar [6].

Nötrofiller ayrıca birçok pro-inflamatuvar sitokin salgılayarak inflamatuvar yanıtı artırır. Makrofajlar yaralanmadan yaklaşık 72 saat sonra açığa çıkarak hücre çoğalmasını ve hücre dışı matris (ECM) moleküllerinin sentezinde gö-

rev alan büyüme faktörlerini, kemokinleri ve sitokinleri salgılar [7].

Bu aşamada kolajen birikiminin az olmasına bağlı olarak yara dayanıklılığında büyük bir değişiklik görmeyiz. Yaranın bütünlüğünü ve bir miktar da olsa gerilme dayanıklılığını sağlayan fibrindir [8].

#### Proliferatif Evre (Proliferasyon, Fibroblastik)

Proliferatif Evre granülasyon dokusu oluşumu ve vasküler ağ restorasyonunun sağlanmasından sorumludur. Yaralanmadan 3 ila 10 gün sonra başlayan proliferatif evrenin tamamlanması günler haftalar alır. Bu evrede baskın hücreleri fibroblastlar ve endotel hücreleridir. Hücre çoğalmasıyla eş zamanlı olarak başlayan anjiyojenik yanıt ise kan ihtiyacını karşılar.

Makrofajlar tarafından salınan TGF- $\beta$  fibroblastları harekete geçirip çoğalmaları ile birlikte kolajen sentezini başlatır [9].

Bu evrede, hücre göçü için yol belirleyici olan integrinler geçici matriksdeki kolajenler ve fibronektinle iletişim kurarlar. Damar oluşumunda ise VEGF ve FGF- $\beta$  faktörleri önemli rol oynamaktadır [10].

Keratinositlere farklılaşan kök hücreler birbirleriyle fiziksel temasa geçene kadar hücre göçü devam etmekte olup; komşu keratinositlerin temas inhibisyonuyla göç son bulur [11].

Son olarak yara bölgesine göç eden fibroblastlar çoğalarak Tip-III kolajen, glikozaminoglikanlar ile fibronektin içerir ve geçici bir matriks sentezlenmesinden sorumludurlar [3]. Oluşan granülasyon dokusu yoğun olarak fibroblast, granülosit, makrofaj, kapiller ve gevşek organize kolajen dokusunu içermektedir. Anjiyogenez henüz tamamlanmamıştır.

TGF- $\beta$  yara yüzeyinin büzülerek tamir edilecek alan küçülmesinde rol oynar [2]. Bu safhanın sonunda yüksek kolajen miktarı ve yoğun damarlanmadan kaynaklı yara serttir. Bu evrenin sonunda dokunun gerilme direnci artık %70-80'lere ulaşmıştır [8].

#### Maturasyon Evresi (Remodeling, Olgunlaşma)

Yeniden şekillenme evresi 21. günde başlar. Bu evre, yara iyileşmesinin en uzun evresidir. Bu safhada, dokunun yapım ve yıkımı arasındaki hassas denge- nin korunması oldukça önemlidir. Bu dengede açığa çıkacak olan bir bozulma, kronik yara oluşumuyla karşımıza çıkmaktadır.

Yeniden şekillenme evresinde akut ve kronik inflamatuvar hücrelerde azalma gözlenir. Granülasyon dokusu oluşumu sonlanır ve yaranın olgunlaşmasıyla birlikte iyileşme süreci devam eder.

Tam anlamıyla organize olmuş bir ECM oluşturabilmesi için bazı değişiklikler meydana gelir. Matriks yeniden şekillendirme enzimleri (özellikle MMP'ler), hücresel göç, proliferasyon ve anjiyojenik süreçlerle birlikte yerel

matriksin yeniden şekillendirilmesi tamamlanır. İlk aşamalardan kalan hücreler apoptozise uğrar [12].

Tip-III kolajenin yerini daha güçlü olan Tip-I kolajen alır. Yaranın gerilme mukavemeti kademeli olarak artış gözlenir. Yara bölgesindeki kolajen hiçbir zaman sağlıklı ciltte bulunan kolajen kadar organize olamayacağı unutulmamalıdır. Kolajen sentezi sırasında oksijen ve C vitaminlerinin varlığı hidroksilazlar açısından önemlidir. Maturasyon evresinde kolajen sentezi devam etmektedir. Aslında yapım ve yıkım, aynı esnada gerçekleştiği için toplam kolajen miktarında değişiklik gözlenmez. Kolajenlerin dizilimi ve aralarındaki çapraz bağlar, yaranın direnç ve bütünlüğünün sağlanmasında etkin rol oynamaktadır. 3.ayın sonunda yara dayanıklılığı %80-85'lere ulaşmaktadır[2].

Bu evrede TGF-β1 fibroblastları, miyofibroblastlara farklılaşmaları için uyarır. İlginç bir şekilde, miyofibroblastlar düz kas hücrelerine benzer özellik göstererek yara bölgesi boyunca çekiş ve güçlü kontraktıl kuvvetler oluştururlar. Bu sayede yara kenarları bir araya gelir ve yaranın kapanmasını sağlar. Yaranın tamamen epitelizeasyonunu takiben miyofibroblastlar apoptozise uğrar. Son olarak, yaradaki akut metabolik aktivite sonlanır. Yara dokusu mekanik güç kazanımını tamamlamış olur. Yara iyileşmesi skar oluşumu ile son bulur.

### YARA İYİLEŞMESİNİN TİPLERİ

Yara iyileşmesinin temelinde yeterli doku perfüzyonu ve oksijenlenmenin sağlanması yatmaktadır. Yaralar, kısmi ve tam kalınlıkta yaralar olarak sınıflandırıldığı gibi akut ve kronik yara, açık ve kapalı yara olarak da sınıflandırılabilir.

Açık yaralarda doku altı dokular atmosferle temas halindedir. En kısa sürede doku ile kapatılmazsa enfeksiyon, doku kuruluğu, eritrosit, protein, immün madde kaybı gibi etkenler yara iyileşmesini olumsuz yönde etkiler. Birbiri ardına gerçekleşen çok sayıda biyokimyasal ve hücresele olayları içeren yaralar her zaman uygun bir iyileşme göstermeyeceği unutulmamalıdır [18].

#### Primer İyileşme

Enfekte olmamış, iyi yaklaştırılmış komplikasyonsuz iyileşen yaralar primer iyileşme olarak tanımlanır. Cerrahi yaralar, primer iyileşmeye verilecek en iyi örneklerdir. Bazal membran devamlılığında hasar söz konusudur ancak epitel ve bağ dokusu hücrelerinde kayıp azdır. Epitelyal rejenerasyonu daha baskın olup ilk 24 saatte başlar. Dar kesi aralığı, hızlı bir şekilde pıhtıyla dolar ve yara yerinde bir kabuk oluşur.

#### Sekonder İyileşme

Primer yara iyileşmesi predispozan faktörler nedeniyle bozulursa sekonder iyileşme ortaya çıkar. Bu tip yaralar, enfeksiyonlara ve kötü iyileşmeye

daha fazla yatkınlık gösterir [11]. Ülser, infarkt ve abse gibi geniş doku kayıplarında görülür.

Sekonder iyileşmede;

- Büyük ve geniş granülasyon dokusu vardır. Sonrasında oluşan skar dokusunda primer iyileşmeye göre daha büyüktür [11].
- Hacimli bir iltihabi komponentin oluşumunun nedeni yoğun nekrotik debristir.
- Sekonder yara iyileşmesinde epitel tabakasında rejenerasyonun başlayabilmesi için öncelikle epitel tabakasının altına bir destek verilmesi gerekir. Yani üstte epitel rejenerasyonu başlaması için granülasyon dokusu, ülser alanında oluşturulmalıdır. Primer iyileşmede ilk gün karşımıza çıkan rejenerasyonu, sekonder iyileşmede en erken 72.saatte görürüz. Fibroblastların var olduğu ilk 4-6 hafta boyunca gözle görünür seviyede yara kontraksiyonu izlenebilmektedir.

Tersiyer İyileşme

Enfeksiyon riskini önlemek amacıyla geniş doku yaralanmalarında, aşırı doku nekrozu, yabancı cisim ve kontaminasyon riski olan yaralarda yaranın birkaç gün sonra kapatılmasıdır. Birkaç gün süreyle yapılan düzenli pansumanlar ile doku kontrol altında tutulur. Bu sayede yaranın enfeksiyon riski azaltılmış olur.

## KLİNİKTE KARŞILAŞILAN YARA İYİLEŞMESİ ÇEŞİTLERİ

Yara iyileşmesi aşamalarındaki herhangi bir aksama, aşırı yara iyileşmesine veya kronik yara oluşumuna yol açar.

Aşırı Yara İyileşmesi

Aşırı yara iyileşmesinin patogenezi henüz netlik kazanmamış bir konu olmakla birlikte; yapısında aşırı kolajen sentezi ve yoğun ECM birikimini barındırması nedeniyle dikkat çekmektedir. “Keloid” ve “hipertrofik yara izleri” aşırı yara iyileşmesine verilebilecek en iyi örneklerdir. Sürekli lokalize inflamasyonun varlığında anormal bir yara iyileşmesi gerçekleşir.

Kronik Yara Oluşumu

Dört hafta içinde iyileşmeyen yaralar, kronik yaralar olarak tanımlanır. Bazen bu süre 3 aya kadar uzayabilir[13].

Kronik yara oluşumuna neden olabilecek başlıca risk faktörleri arasında yaş, yetersiz beslenme, diyabet, radyasyon ve kemoterapi, enfeksiyon, yetersiz oksijenasyon veya perfüzyon, sigara ve ilaçlar yer almaktadır. Bu yaralar, klinikte karşımıza vasküler, diyabetik ve basınç ülserleri olarak çıkmaktadırlar [14], [15].

## Skar Çeşitleri

Skar dokusunu fizyolojik, patolojik ve hipertrofik skar olarak sınıflandırmak mümkündür. Klinik olarak aşırı skar oluşumunu keloid ve hipertrofik skar olarak iki farklı formda karşımıza çıkar. Keloidler, yaralanmanın ardından anormal yara iyileşmesinin sonucu olarak ortaya çıkan aşırı fibröz büyümelerdir. Genetik olarak yatkın bireylerde görülür ve gerileme göstermezler [16].

Keloid ve hipertrofik skarlarda, histolojik olarak normal skar dokusundan daha zengin damarlanma ve hücre yoğunluğu ile aktive olmuş fibroblastlar mevcuttur. Keloidler, sınıksız paketlenmiş çok sayıda fibril içeren büyük ve kalın kolajen liflere sahiptirler. Hipertrofik skarlar ise fibroblastik hücreler ve düzensiz sıralanmış ince kolajen fibrillerden oluşan nodüller barındırırlar. Bu nodüller yapılar hipertrofik skarlarda hemen her zaman karşımıza çıkar. Keloid ve hipertrofik skarların vasküler yapıları da birbirine benzemektedir. Keloidlerin yaranın etrafına uzanım göstermeleri ve oluşan skarın orijinal yaradan daha büyük olması, ayırıcı tanıda bize yardımcı olur. Ayırıcı histolojik bulgu ise keloidlere özgü olan geniş, eozinofilik, hyalin benzeri kolajen lifleridir. Keloidal kolajen olarak adlandırılan bu histolojik bulguya örneklerinin yalnızca % 55'inde rastlamaktayız [17].

## DIŞ ÇEKİMDEN SONRA GERÇEKLEŞEN İYİLEŞME

### Çekimden Hemen Sonra Meydana Gelen Reaksiyonlar

Diş çekiminden hemen sonra alveole kan dolar ardından eritrositler küme yaparak çökerler. Fibrin ağları oluşurken, periodontal membrandaki damarlar büzülür. Çekimden sonraki ilk saatler çok önemlidir. Alveole kan dolması herhangi bir nedenle gerçekleşmezse yara iyileşmesi gecikir veya kısmen gerçekleşmez.

- 1. gün: 24 saat sonra damar yataklarında genişlemelerin ardından lökosit diapedesisi gerçekleşir. Alveolü dolduran fibrin ağıyla birlikte iyileşmenin temelleri atılmış olur.

- 2. gün: Periodontal membrandan yara iç kısımlarına doğru fibroblastların ilerlemesi başlar. Yüzey epitelinde proliferasyona, soket çevresindeki alveol kemiğinde osteoklastik bir aktivasyon eşlik eder. Bu arada mikroskobik olarak birkaç endotel hücresi karşımıza çıkabilir.

- 5. gün: Yara tabanında fibroblastları ve damar endotelleri bakımından zengin bir doku gözlenir. Ancak yeni oluşacak kemikle ilgili hiçbir belirti izlenmez. Yara yüzeyinde kalın bir lökosit tabakası ve kenarında ise yüzey epiteli proliferasyonu mevcuttur.

- 7. gün: Fibrin ağı içinde çok sayıda fibroblast hücresi ve yeni kapiller izlenmektedir. Periodontal membran artıklarında dejenerasyonlar söz konusudur. Çekim soketinde alveol kemiğinde oldukça belirgin rezorbsiyonlar gö-

rülür. Hatta küçük yaralarda yüzey epitelizasyonun tamamlandığını görebiliriz.

· 14. gün: Olgunlaşan granülasyon dokusu yapı iskeletinin yerini almaya başlar. Periodontal membran artıklarındaki potansiyel hücrelerin osteoblasta dönüşmeleriyle meydana gelen genç kemik trabekülleri yaranın periferinde karşımıza çıkar. Alveole ait kortikal kemiği yeniden inşa edilir. Fakat vertikal yükseklik eskisi kadar değildir. Yüzeyel epitelizasyon tamamlanmıştır.

· 21. gün: Kısmen kalsifiye olan trabeküller radyografilerde görünür hale gelmiştir[19].

### Çekim Sonrası En Sık Karşılaşılan Komplikasyonlar

#### *Alveole Kan Dolmaması (Dry Socket)*

Alveoler osteitis veya alveolitis sicca dolorosa olarak adlandırılan fokal bir osteomyelittir. Kötü koku ve ağrı en belirgin semptomlardır. İrinleşme yoktur. Alveole kan dolmaması nedeni ile yapı iskeleti oluşmamaktadır [20].

Enfekte olmuş yaranın iyileşmesi çok yavaştır. İyileşmeyi hızlandırmak için tripsin tavsiye edilir. Tripsin direkt olarak bakteriler üzerine etkili değildir, ancak nekrotik dokuları ve artıklarını eriterek bakteri çoğalmasını engeller.

Bazı araştırmacılar iyileştirmeyi hızlandırmak amacıyla alveol boşluğuna ek ajanlar yerleştirmenin avantajlı olduğunu savunmuşlardır. Bakterisit ve bakteristatik maddeler ihtiva eden ve yabancı cisim reaksiyonu uyandırmadan yaranın iyileşmesini çabuklaştıran maddeler alveol soketine yerleştirilebilir. Kristalize G penisilin, aureomisin gibi antibiyotikler lokal uygulama ile yara sterilizasyonu için kullanılmaktadır. Tüm bunların önüne geçebilmek için dokuya verilen zararın azaltılması için atravmatik çekim yapılmasına önem verilmelidir.

#### *Çekim Yarasının Fibroz İyileşmesi*

Genellikle güç çekimler sonrası oluşan bir komplikasyondur. Kemik dokunun periost ile beraber çıkarılması sonucu meydana gelir. Klinik belirti vermez, radyografilerle görülür. Lezyon alanı halka şeklinde bir radyolüsent alan görünümündedir. Çekim yarasını fibroz bir doku doldurmuştur. Histolojisinde ise kollajen lif demetleri, birkaç fibroblast ve az sayıda damar görülür. Bazı alanlarda küçük kireçlenme odakları görülür. İltihap hücreleri seyrek. Herhangi bir semptom vermezse temizlenmeden bırakılabilir.

### YARA İYİLEŞMESİNİ OLUMLU YÖNDE ETKİLEYEN FAKTÖRLER

Yara iyileşmesine katkıda bulunmak amacıyla kullanılan tedavi yöntemlerindeki amaç; yara iyileşmesinde rol alan faktörleri hedef alıp iyileşme süresini hızlandırmak ve ideal bir skar oluşumunu sağlamaktır. Her geçen gün, gelişen bilim ve teknoloji bize yara iyileşmesi hakkında yeni bilgiler sunmaktadır. Ya-



pılan çalışmalarda topikal ve sistemik ajanlar kullanılarak yara iyileşmesindeki olumsuzlukların ortadan kaldırılması amaçlanmaktadır [21], [22].

### Büyüme Faktörleri

Büyüme faktörleri hücrel fonksiyonlarda biyolojik düzenleyici olarak görev almaktadırlar. Büyüme faktörleri, yara iyileşmesini indüklemek amacıyla kronik yaraların tedavisinde sıklıkla kullanılmaktadır.

Epidermal büyüme faktörü (EGF) tükürük bezlerinde yaygın olarak bulunur. Trombositler, makrofajlar, monositler ve fibroblastlar tarafından salgılanmakta olup, nedbe dokusunun oluşumunda görev alan fibroblastların, keratinositlerin ve vasküler-endotel hücrelerin büyümesini ve çoğalmasını sağlamaktadır.

Yang ve arkadaşları hamsterlarda sialoadektomi yapıldıktan sonra ağız içi yaraların iyileşmesi konulu araştırmalarında, içme suyuna EGF ilave edilen hamsterlarda yara iyileşmesinin daha hızlı gerçekleştiğini bildirmişlerdir [23].

Platelet türevi büyüme faktörü (PDGF), iki zincirli bir polipeptit olup; trombosit türevli bir büyüme faktörüdür. PDGF anjiyogenezden, mitotik aktivitesini artırılmasından ve makrofaj aktivasyonunu sağlanmasından sorumludur. Kemik defektlerinin iyileşmesinde tedavi amaçlı kullanılmaktadır. Trombosit agregasyonu sırasında ortaya çıkıp sistemik bir büyüme faktörü gibi rol oynar. Lokal bir faktör olarak hormonlar ve büyüme faktörleriyle etkileşim kurarak kemiğin remodelinginde kompleks bir role bürünür [24].

*Tablo 1. Rejenerasyon ve yara iyileşmesindeki büyüme faktörleri ve sitokinler [25].*

Sitokin	Sembol	Kaynak	Fonksiyonlar
Epidermal Büyüme Faktörü	EGF	Aktive makrofajlar, tükürük bezleri, keratinositler ve birçok diğer hücre	Keratinositler ve fibroblastlar için mitojenik: keratinosit göçünü ve granülasyon dokusu oluşumu
Transforming büyüme faktörü a	TGF-a	Aktive makrofajlar, T lenfositler, keratinositler ve birçok diğer hücre	EGF'ye benzer; hepatosit ve çoğu epitel hücresinin replikasyonu
Hepatosit büyüme faktörü (scatter factor)	HGF	Mezenkimal hücreler	Epitelyal, endotel hücreleri ve hepatositlerin proliferasyonu ile hücre motilite artışı
Vasküler endotelial hücre büyüme faktörü (A, B, C, D izoformları)	VEGF	Mezenkimal hücreler	Damar geçirgenliğini artışı

Platelet türevi büyüme faktörü (A, B, C, D izoformları)	PDGF	Trombositler, makrofajlar, endotel hücreleri, keratinositler düz kas hücreleri	PMN, makrofajlar, fibroblastlar ve düz kas hücreleri için kemotaktik; PMN, makrofajlar, fibroblastların aktivasyonu, fibroblastlar, endotel hücreleri ve düz kas hücreleri için mitojenik; MMP, fibronektin ve HA (Hyaluronik asit) yapımını uyarır; anjiyogenezi, yaranın model oluşumunu uyarır; integrin ekspresyonu
Fibroblast büyüme faktör 1(asidik), -2 (bazık) ve ailesi	FGF-1, -2	Makrofajlar, MAST hücreleri, T lenfositleri, endotel hücreleri, fibroblastlar ve çeşitli dokular	Fibroblastlar için kemotaktik; fibroblast ve keratinositler için mitojenik; keratinosit migrasyon, anjiyogenezi, yara kontraksiyonunu ve matriks depolanmasını .
Transforming büyüme faktörü faktör p (1,2,3 izoformları)	TGF-p	Plateletler, T lenfositler, makrofajlar, endotel hücreleri, keratinositler, düz kas hücreleri, fibroblastlar	PMNs, makrofajlar, lenfositler, fibroblastlar ve düz kas hücreleri için kemotaktik; TIMP (doku matriks metalloproteinaz inhibitörü) sentezini, anjiyogenezi, fibroplaziyi uyarır, MMP yapımını ve keratinosit proliferasyonunu inhibe eder; integrin ekspresyonu ve diğer sitokinleri düzenlenmesi
Keratinosit büyüme faktörü (FGF-7)	KGF	Fibroblastlar	Keratinosit göçünü, proliferasyonunu ve farklılaşmasını

### Platelet Zengin Fibrin (PRF)

Platelet Zengin Fibrin (PRF), 2001 yılında, Fransa'da Choukroun ve arkadaşları tarafından geliştirilen yüksek miktarda trombosit ve lökosit içeren fibrin bir PRP türevidir [26].

PRF, hastadan alınan kanın santrafüj işleminden geçirilip ayrıştırılmasıyla elde edilir ve trombositlerden salınan PDGF, TGF- $\beta$ , PDEGF, IGF-I ve PF-4 büyüme faktörleri yapısında barındırmaktadır[27], [28].

İyileşmenin ilk evrelerinde PRF kemik rejenerasyonunu indükler. Ortamın dekontaminasyonunu sağlar. Postoperatif ağrıyı önemli ölçüde azaltır. Cerrahi işlemlerden sonra yara iyileşmesini hızlandırır ve remodelingi sağlar [29].

Lee ve arkadaşları yapmış oldukları çalışmada, implant cerrahisi esnasında çekim boşluğunun bukkalinde istemli olarak bırakılan boşluğun doldurulması için PRF kullanımdan sonra kemik hacminde anlamlı bir artış elde ettiklerini bildirmişlerdir [30].

Tunalı ve arkadaşları yapmış oldukları çalışmada, endodontik ve periodontal kombine kemik içi defekte sahip 51 yaşındaki bir erkek hastada defektin tamirinde TZF membran ve otojen kemik grefti kullandıklarını bildirmişlerdir. Plak indeksi, gingival indeks, sondlamada kanama, mobilite, sondalanan cep derinliği ve klinik ataçman seviyesini takip ettikleri vakada 3. ayda yapılan kontrolde iyileşmenin olumlu yönde etkilendiğini bildirilmişlerdir [31].

Dinçer ve arkadaşları ise yapmış oldukları çalışmada, üç adet yetişkin erkek domuz tibiasında oluşturdukları dört adet standardize kemik defektlerinin

1 adedi boş bırakılarak diğerlerini beta-trikalsiyumfosfat ( $\beta$ -TCP), trombosit bakımından zengin fibrin (PRF) ve PRF -  $\beta$ -TCP karışımı ile doldurmuşlardır. Postoperatif 12.haftada yapılan histolojik ve sterolojik incelemeler sonucunda en fazla kemikleşmenin beta-trikalsiyumfosfat ( $\beta$ -TCP) ve trombosit bakımından zengin fibrin (PRF) kombinasyonunun bir arada kullanıldığı defekte gözlemlendiğini bildirmişlerdir [27].

PRF, otolog bir biyomateryal olduğu için üstün bir biyouyumluluk göstermektedir. Postoperatif ağrıyı azaltacağı için socketin boş bırakılmasındansa PRF kullanılması tavsiye edilmektedir. Yara iyileşmesi üzerindeki olumlu etkilerinden dolayı tedavide umut vaat edici materyallerdendir [32].

### Kolajen

Yaralanan bölgede ilk olarak hemostaz, damarların büzülmesi ve trombosit agregasyonu gerçekleşir. Trombositlerin kolajene bağlanması trombosit agregasyonunu arttırmada önemli rol oynamaktadır. Kolajen ayrıca Faktör-XII'ye direkt etki ederek de kanamanın kontrolünde yardımcı rol almaktadır. Kolajenler, hemostatik etki, trombositlerle etkileşim, eksüda artışı, hücrel komponent artışı, fibroblast proliferasyonuna da destek sağlayarak yara iyileşmesini olumlu yönde etkilemektedir [29], [33].

### TROMBOSİT ZENGİN PLAZMA (PRP)

Trombosit zengin plazma (PRP), yüksek konsantrasyonda trombosit içeren otolog bir kan ürünüdür [34].

PRP, operasyon sonrasında kanamanın kontrolü ve yumuşak doku iyileşmesinin hızlandırılmasında etkili olması, kısa sürede hazırlanması, dokuların vaskülarizasyonunu hızlandırması, dokuya uyumlu olması nedeniyle hasta ve hekim için büyük avantajlar sağlamaktadır. PRP uygulamasının dezavantajları ise, PRP cihazının maliyetinin yüksek olması, kitlerin tek kullanımlık olması ve işlem öncesi hastadan kan alınması gerekliliğidir. [29], [33]. Yapılan literatür taramalarında, dirençli mronj vakalarında nekrotik kemik küretajı esnasında PRP uygulamalarında başarılı sonuçlar elde edildiği karşımıza çıkmaktadır.

Hatakeyama ve arkadaşlarının yapmış olduğu çalışmada, PRP, PPP ve PRF'nin köpeklerde çekim socketinde oluşturulan dehissens üzerindeki iyileşmeye etkisini değerlendirmişlerdir. Alveol kemiğinde diş çekimi sonrası resorbsiyon meydana gelmesi genellikle gözlenmektedir. Bu çalışmada PPP, PRP ve PRF'nin köpeklerde mandibular 3.premolar diş çekimini takiben bukkal duvarda oluşturulan dehissens üzerine etkisi değerlendirilmiştir. Socket duvarının doldurulması amacıyla kontrol grubu da dahil olmak üzere, 4 grup oluşturulup 4.ve 8.haftalarda yara iyileşmesi değerlendirmiştir. PPP uygulanan grupta 4.ve 8.haftalarda orta alanda en fazla yeni kemik oluşumu 8.haftada ise en geniş yatay kemik oluşumu gözlemlendiğini bildirmiştir. PRF grubunda ise çok daha yüksek yoğunlukta fibrin ağı görülmüştür. Bununla birlikte kemik ma-

turasyonunun PRF ve PRP gruplarında, PPP ve kontrol gruplarına göre daha yüksek olduğu bildirilmiştir [32].

Ağız ve diş cerrahisinde birçok işlemde kullanılmakta olan PRP uygulamasının çok daha fazla kontrollü çalışma ile desteklenmesi gerekmektedir.

### Ozon

Ozon, üç oksijen ( $O_2$ ) atomundan oluşan kimyasal bir bileşiktir. Çok güçlü okside etme ve dezenfekte etme özelliğinden ötürü bakteri ve mikrop öldürücü olarak kullanılmaktadır. Yüksek konsantrasyonlarda dezenfektandır, düşük konsantrasyonlarda iyileşme ve epitelizasyonu stimüle etmektedir.

Ozon, 1870’te C.Lender tarafından kanı temizlemek maksadıyla terapötik olarak kullanılmıştır. Ozon, 1’inci Dünya savaşında gangren tedavisinde kullanılmıştır [35].

Ozon, enfeksiyonların tedavisinde, cerrahi işlemlerden önce oral kavitinin yıkanmasında, kandida ve stomatid tedavisinde, diş çekimi sonrasında yara iyileşmesinde terapötik bir ajan olarak kullanılmaktadır.

Arıcı ve ark. yapmış oldukları hayvan çalışmasında, ozonlanmış kan ile kombine edilen greft materyali kullanımının maksiller sinüs lifting sonrasında oluşan kemiğin yoğunluğunu ve damarlanmayı arttırdığını bildirmişlerdir [36].

Erdemci ve ark.ları yaptıkları çalışmada, diş çekimi sonrası ratlarda sistemik ve topikal ozonun trabeküler kemikleşme ve mineralize kemik alanlarının oluşum hızına ve iyileşmeye olan etkisini değerlendirmek amacıyla yaptıkları çalışmada ozonun olumlu etkilerinin olduğunu tespit etmişlerdir [37].

Batinijan ve ark.ları yaptıkları çalışmada, ozon tedavisinin baş boyun bölgesine yönelik radyasyon tedavisi sonrasında açığa çıkan osteoradyonekrozun önlenmesinde ve tedavisinde uygun bir terapötik ajan olduğunu bildirmişlerdir [38].

### Lazer

Lazer, radyasyonun uyarılmış emisyonu ile ışığın güçlendirilmesi anlamına gelir ve İngilizce “Light Amplification by Stimulated Emission of Radiation” kelimelerinin baş harflerinden oluşmaktadır. İlk olarak 1916’da Einstein tarafından ortaya atılmıştır [39].

### Düşük Doz Lazer Terapisi (Low Level Laser Therapy- LLLT )

Diş hekimliğinde kullanılan düşük doz lazer terapisinden (Low Level Laser Therapy, LLLT) biyostimülasyonu desteklemesi amacıyla sıklıkla faydalanılmaktadır. Yapılan araştırmalarda LLLT’nin yara iyileşmesini indükleyici etkilerinin olduğu bildirilmiştir. LLLT herhangi bir fototermal etkiye neden olmaksızın, ışınlanan alanlarda hücrede metabolik aktivite artışına yol açmak-

tadır. LLLT; oral yumuşak dokulardaki yara iyileşmelerinde ve sinir hasarlarının tedavisinde kullanılmaktadır [40].

Cevizcioğlu ve ark.ları PRF ve LLLT'nin birlikte kullanımının, tek başına kullanımlarına kıyasla kemik iyileşmesini daha fazla uyardığı ve yenilenen kemiğin hacmini artırdığı bildirmişlerdir [41].

Bifosfonatlarla ilişkili çenelerde görülen osteoradyonekroz tedavisinde düşük dozlu lazer uygulamasının etkilerini değerlendirmek amacıyla yapılan çalışmalarda, hücre canlılığını atırtıcı bir etkiye sahip olduğunu bildirilmiştir. Lazer terapisinin, çene osteoradyonekrozlarının tedavisinde destekleyici bir tedavi şekli olduğu bildirilmiştir [42].

### Yara Örtüleri

Modern yara örtülerinin kullanımının iyileşmeyi olumlu yönde etkilediği ve yara bakımını kolaylaştırdığı bildirilmiştir. Yara örtüleri hem iyileşme sürecini hızlandırmakta aynı zamanda enfeksiyonu engellemektir.

Yara örtüleri (hidrokolloid, aljinat, hidrofiber, amniyotik membran) ve nöz bacak yaralarında, yanıklarda, donör ve alıcı doku greft alanlarında anti mikrobiyal tabaka olarak kullanılmaktadır.

Orta-ağır derecede eksudalı bası yaraları, bacak ve bası ülserleri, diyabetik ayak ülserleri, ameliyat sonrası cerrahi yaralar ve fungal lezyonlarda, yara örtülerini kullanımı iyileşmeyi olumlu yönde desteklemektedir [43].

Kronik yaralarda, debridman evresinde hidrojel ve alginat özellikteki örtüler, granülasyon evresinde az yapışkan, köpük örtüler ve epitelizasyon evresinde yapışkanlığı düşük örtüler, akut yaralarda ise sıvı emme özelliği olan köpük örtülerin kullanımı tavsiye edilmektedir[44].

### Hiperbarik Oksijen (HBO)

Hiperbarik O<sub>2</sub> tedavisi, tamamen kapalı basınç odasında 1 ATM (1 atmosfer basıncı=760 mm Hg) basıncından daha yüksek bir basınç altında hastaya %100 oksijen solutulmasıyla gerçekleştirilen tedavi yöntemidir.

Oksijenin %98'i hemoglobine bağlanarak taşınmaktadır. Bu nedenle hava ile kandaki O<sub>2</sub> saturasyonunu arttırmak zordur. Fakat HBO tedavisi kullanılarak kanda çözünen oksijen miktarını arttırmak mümkündür [45].

Hiperbarik oksijenin fizyolojik etkileri,

- Artmış basıncın doğrudan (mekanik) etkisi,
- Plazmada çözülmüş oksijen miktarının artmasıyla gerçekleşir.
- HBO tedavisi mekanik olarak vazokonstriksiyon, bakteriostatik etki, antitoksik etki, hipoksinin giderilmesi ve yara iyileşmesi üzerinde olumlu etkilere sahiptir [46].

HBO'in kuvveti ile plazmada çözünen oksijen miktarında artış gerçekleşmektedir. Hipoksik dokudaki  $O_2$  basıncının artmasıyla genişlemiş interkapiller aralıktan hemoglobin-oksijen bağlantısı difüzyon ile dokular arası bölgelelere ulaşmaktadır. Böylece dokudaki oksijen basıncı artış göstermektedir. Ancak kronik yaralarda uygun bir vasküler yatak bulunması gerekliliği de unutulmamalıdır.

HBO tedavisi, konağın immün yanıtını arttırarak reperfüzyon hasarını önler. Sitokinleri ve reseptörlerini uyarıp yara iyileşmesine yardımcı olur [47]. HBO büyüme faktörlerinden vasküler endotelial büyüme (VEGF) faktörü ve HIF-I (Hipoksi indüksiyon faktör-I) sentezin de arttırır [48].

Hiperbarik oksijen tedavisi neovaskülarizasyonu stimule ederek yara iyileşmesini olumlu yönde katkıda bulunmaktadır. Ancak potansiyel bir oksidatif hasar oluşumu her zaman bir endişe kaynağı olmuştur. Emanuele ve arkadaşlarının yapmış oldukları çalışmada HBOT esnasında oksidatif yıkım potansiyelini azaltmak amacıyla antioksidan ilavesi planlamışlardır. Lipoik asit ve R-Lipoik asit ilavesinin dokuda EGF ve VEGF üretimini arttırarak; plazmadaki TNF- $\alpha$  ve IL-6 seviyesini azaltarak kronik bacak yara iyileşmesini olumlu yönde etkilediğini bildirmişlerdir [49].

Gupta ve Ark. baş boyun bölgesinde kanser nedeniyle radyasyon tedavisi görmüş ve 3 ay boyunca mandibulada iyileşmeyen osteoradyonekroza sahip yaş ortalaması 60 olan 33 hastaya hastada günlük 90 dakika 30 seans 2.4 ATA basınç altında hiperbarik oksijen tedavisi uygulanmışlardır. HBOT sonrasında radyasyona bağlı osteoradyonekroz bulgularında düzelmeler gözlemlendiğini bildirmişlerdir. Ağız yaralarında iyileşme, ağrı ve ağız kuruluğunda azalma, ağız açıklığında da artış olduğunu bildirmişlerdir [50].

#### Ayurveda

İlk olarak Hindistan'da ortaya çıkan Ayurveda veya Ayurvedik tıp, antik bir sağlık sistemidir. Sıcak ve nemli iklimlerde kolaylıkla yetişen ve tropik bir bitki olan Aloe vera uzun yıllardan beri yanık tedavisinde kullanılmakta olup vaskularizasyonu desteklediği görülmüştür.

Ayurveda ekstraktlarının yara iyileşmesini hızlandırıcı, antiinflamatuvar, antioksidan, antikanser, anti-diyabetik ve makrofaj etkinliğini arttırdığı bildirilmiştir. Yu ve Ark ları yaptıkları hayvan çalışmasında A.vera bitkisine ait polisakkaritlerin enzim aktivitelerini etkileyerek bağışıklığa katkıda bulunduğunu ve oksidatif hasarı baskıladığını bildirmişlerdir [51].

Triphala, alternatif tıp türü olarak eski zamandan beri Ayurveda tıbbında kullanılan en popüler toz bitkisel formüllerden birisidir. Triphala, Emblica officinalis(Amalaki), Terminalia chebula(Hiritaki ya da siyah myrobalan olarak bilinir) ve Terminalia belerica (Bibhitaki) adlı bitki ve bitki özlerinin eşit miktarda karışımından elde edilir.

Triphalanın, diş hekimliğinde gargara ve kök kanal irriganı olarak kullanılmaktadır. Aynı zamanda çürük oluşumunu engelleyici aktivitesi, antikolajenaz aktivitesi, antioksidan etkisi olduğu bildirilmiştir. Diş hekimliğinde yumuşak ve sert dokular üzerinde de terapötik etkiye sahip olduğu düşünülmektedir [52].

Hint Ayurveda ve Çin tıp sisteminin geleneksel bir ilacı olan *Cleome viscosa* L. ise romatoid artirit, hipertansiyon, sıtma tedavisinde ve yara iyileşmesinde kullanılmaktadır. Bitki, Asya'da örümcek çiçek olarak bilinmektedir. Yapılan çalışmada wistar cinsi ratlarda oluşturulan kutanöz eksizyonel yaralarda *Cleome viscosa* L.'nin iyileşme üzerine etkinliği değerlendirilmiştir. Sonuç olarak ilacın topikal şekilde uygulamasının yara iyileşmesini hızlandırdığı ve kolajen üretimini arttırdığı bildirilmiştir [53].

### Karnitin

Karnitin, lizin ve metiyonin aminoasitlerinden sentezlenen dördüncül amonyum katyonudur. Uzun zincirli yağların enerjiye çevrilmesinde önemli rol oynayan Karnitin, biyolojik olarak D-Karnitin formunda inaktifken; L-Karnitin formunda aktiftir.

Köklü ve arkadaşlarının yaptıkları çalışmada, ratlarda oral mukozada oluşturulan yaralarda intraperitonel L-Karnitin uygulamasının yara iyileşmesini hızlandırdığını bildirmişlerdir [54].

Kömürücü ve arkadaşları yaptıkları çalışmada, diyabetik ratlarda intraperitonel L-Karnitin uygulamasının diyabetik yara iyileşmesinde artışa yol açtığı; tam kalınlıktaki deri grefti canlılığı ve fibronektin serum düzeyini arttırdığını bildirmişlerdir [55].

### Fibronektin

Ekstrasellüler matriks proteinlerinden glikoprotein ailesine ait olan fibronektin, hücre zarında integrin molekülüne bağlanır. Hücreler ve kolajen arasında köprü görevi görür. Büyüme ve gelişmede yara iyileşmesinde, yara kontraksiyonunda ve granülasyon dokusu oluşumunda önemli rol oynar. Pıhtı içerisindeki fibrin ile etkileşerek fibrinin kalınlaşmasını sağlar. Bazı stokin ve büyüme faktörleri (TGF- $\beta$  ve TNF- $\alpha$ ) için depo görevi görür [22].

Lee ve arkadaşları köpeklerde erken dönem peri implant, kemik iyileşmesi üzerine hareketsiz fibronektin ve oksisterolün etkilerini değerlendirmek amacıyla yaptıkları çalışmada fibronektinin iyileşme üzerinde olumlu etkisi olduğunu bildirmişlerdir [56].

### Heparin

Heparin, 1916 yılında Johns Hopkins Üniversitesinde öğrenim gören bir tıp öğrencisi tarafından keşfedilmiştir [57].

Heparinin büyük kısmı mast hücrelerinde bulunmaktadır. Ayrıca damar endotelinden de sentezlenmektedir. Standart heparin (SH) glikozaminoglikan adı verilen polianyonik bir polisakkarit ailesinin üyesidir. Heparin normal şartlar altında organizmada serbest olarak bulunmaz.

Glikozaminoglikan ailesine ait sülfatlı bir polisakkarit olan heparin, keşfedildiği günden bu yana yetişkinlerde ve çocuklarda en yaygın kullanılan parenteral antikoagülan olmaya devam etmektedir. Son zamanlarda yapılan farklı araştırmalarda heparin ve türevlerinin yara iyileşmesi üzerine etkileri değerlendirilmektedir [58].

Son yıllarda SH'nin yan etkileri ve kullanım zorlukları nedeniyle düşük molekül ağırlıklı heparinler (DMAH) üretilmiştir. DMAH'ın SH'ye göre plazma proteinlerine, makrofajlara ve endotel hücrelerine daha az bağlanmalarından ötürü antikoagulan, farmakokinetik etkileri farklılık göstermektedir. DMAH'nin plazma proteinlerine bağlanmasının daha az olmasından ötürü doz-cevap ilişkisi daha öngörülebilir. Makrofaj ve endotel hücrelerine bağlanma özelliği daha az olduğundan DMAH'lerin yarılama ömürleri de daha uzundur. Aynı zamanda osteoblastlara daha az bağlanıp kemik kaybının daha az görülmesi de avantajları arasındadır.

Kohyama ve ark.ları tarafından yapılan çalışmada, heparin ve heparin türevlerinin hücre alışverişini hızlandırdığı, bazik fibroblast büyüme faktörünü aktive ederek uyarıcı etki gerçekleştirdiğini bildirilmiştir [59].

Gansevoort ve ark.ları yaptıkları çalışma sonucunda heparin ve türevlerinin tek başına ve diğer ajanlarla kombine kullanımının yara iyileşmesini olumlu yönde etkilediğini ve iyileşme süresini kısalttığı bildirilmiştir [60].

Heparin ve türevleri, yumuşak doku iyileşmesinde olumlu etkilere sahipken kemik doku üzerinde olumsuz etkiler açığa çıkarmaktadır. Muir ve arkadaşları yaptıkları çalışmada ratlarda 28 gün boyunca tedavi edici dozdaki heparinin kemik oluşum hızını azaltarak ve kemik erimesini hızlandırmak süretiyle spongios kemikte kayıplara yol açtığını bildirmişlerdir [61].

### Glutasyon

Savunma sistemimizin en önemli antioksidanlarından biri olan glutasyon (GSH) normal metabolik yolla, stoplazmada bir seri reaksiyon sonrasında oluşur. Hücre içi redoks durumunun devamlılığından ve oksidatif strese karşı hücrelerin korunmasından sorumludur [62].

Yapılan çalışmalarda, diyabetli hastalarda GSH kullanımının dikkat çekici bir yara kontraksiyonu sağladığını ve biyokimyasal parametreleri olumlu yönde etkilediğini bildirilmiştir. [63], [64], [65].

Kılıç ve arkadaşlarının ağız mukozasındaki yaralarda lokal glutasyon (G14) ve kitosan (chitosan) uygulamasının yara iyileşmesi üzerine etkilerini



histolojik olarak araştırmak amacıyla yaptıkları çalışmada, tavşanlarda oral mukozada oluşturulan standart bir kesi üzerine bir gruba sadece glutatyon, bir gruba sadece kitosan, bir gruba glutatyon ve kitosanı birlikte uygulamışlardır. Yaralanma sonrası 5.günde MDA (malondialdehit), glutatyon, nitrozoksit düzeyleri ölçülmüştür. MDA seviyesi glutatyon ve kitosan uygulanan grupta en düşük olduğu bildirilmiştir. GTH ve nitrozoksit seviyelerinde ise anlamlı bir farklılık bildirilmemiştir. Yumuşak dokuda yara iyileşmesi ve implant tedavisi sonrası yara iyileşmesi süreçlerinde kitosan ve kitosan + glutatyon uygulamalarının iyileşmede olumlu etkilerinin olduğunu bildirilmiştir [66].

## SONUÇ

İyileşmenin bozulduğu yaralar, hasta ve hekim açısından önemli sorunlar doğurmaktadır. Farklı nedenlerden ötürü açığa çıkan kronik ve uzun süreli iyileşmeyen yaralar her yıl binlerce insanı fiziksel, ruhsal ve sosyal yönden etkileyerek iş gücü kaybına yol açmaktadır.

Yara iyileşmesi birçok hücre ve sitokinin rol aldığı multifaktöryel bir yeneden şekillenme sürecidir. İnsanoğlu yüzyıllardır yara iyileşmesi ile ilgilenmekte olup son yıllarda hücresel ve moleküler biyolojideki gelişmelerle, doku yenilenmesi ve yara iyileşmesindeki biyolojik süreçlerin daha iyi kavranmasını sağlamıştır. Son yıllarda yara iyileşmesi olumlu yönde etkileyecek ajanlarla ilgili araştırmalar daha da hız kazanmıştır. Bu sayede, iyileşme sürecinin normal seyrinden uzaklaştığı durumlarda müdahalenin kolaylaşması hedeflenmektedir. Yara tedavisinin sabır gerektiren ve multidisipliner yaklaşım gerektiren bir takım çalışması olduğu asla unutulmamalıdır. Yara iyileşmesinin, patofizyolojisinin daha iyi anlaşılması, oluşan sorunların çözümlenebilmesi ve önlenmesi açısından yeni klinik çalışmalara ihtiyaç duyulmaktadır.

## KAYNAKÇA

- [1] R. F. Diegelmann, "Wound healing: an overview of acute, fibrotic and delayed healing," *Frontiers in Bioscience*, vol. 9, no. 1–3, p. 283, 2004, doi: 10.2741/1184.
- [2] S. Siervo, *Suturing Techniques in Oral Surgery*, 1st ed. Milano: Quintessence, 2008.
- [3] A. Johnson, M. Francis, and L. A. DiPietro, "Differential Apoptosis in Mucosal and Dermal Wound Healing," *Adv Wound Care (New Rochelle)*, vol. 3, no. 12, pp. 751–761, Dec. 2014, doi: 10.1089/wound.2012.0418.
- [4] R. B. O'Neal and C. D. Alleyn, "Suture materials and techniques.," *Curr Opin Periodontol*, vol. 4, pp. 89–95, 1997.
- [5] M. K. Ozgok Kangal and J.-P. Regan, *Wound Healing*. 2024.
- [6] P.-H. Wang, B.-S. Huang, H.-C. Horng, C.-C. Yeh, and Y.-J. Chen, "Wound healing," *Journal of the Chinese Medical Association*, vol. 81, no. 2, pp. 94–101, Feb. 2018, doi: 10.1016/j.jcma.2017.11.002.
- [7] J. M. Reinke and H. Sorg, "Wound Repair and Regeneration," *European Surgical Research*, vol. 49, no. 1, pp. 35–43, 2012, doi: 10.1159/000339613.
- [8] J. R. Hupp, M. R. Tucker, and E. Ellis, *Contemporary Oral and Maxillofacial Surgery*. Elsevier health sciences, 2013.
- [9] M. Şenol, "Yara İyileşmesi," *T Klin J Dermatol*, vol. 5, pp. 49–53, 1995.
- [10] N. T. Bennett and G. S. Schultz, "Growth factors and wound healing: Biochemical properties of growth factors and their receptors," *The American Journal of Surgery*, vol. 165, no. 6, pp. 728–737, Jun. 1993, doi: 10.1016/S0002-9610(05)80797-4.
- [11] E. A. Gantwerker and D. B. Hom, "Skin: Histology and Physiology of Wound Healing," *Facial Plast Surg Clin North Am*, vol. 19, no. 3, pp. 441–453, Aug. 2011, doi: 10.1016/j.fsc.2011.06.009.
- [12] G. Broughton, J. E. Janis, and C. E. Attinger, "The Basic Science of Wound Healing," *Plast Reconstr Surg*, vol. 117, no. SUPPLEMENT, pp. 12S–34S, Jun. 2006, doi: 10.1097/01.prs.0000225430.42531.c2.
- [13] K. Järbrink *et al.*, "Prevalence and incidence of chronic wounds and related complications: a protocol for a systematic review," *Syst Rev*, vol. 5, no. 1, p. 152, Dec. 2016, doi: 10.1186/s13643-016-0329-y.
- [14] T. N. Demidova-Rice, M. R. Hamblin, and I. M. Herman, "Acute and Impaired Wound Healing," *Adv Skin Wound Care*, vol. 25, no. 7, pp. 304–314, Jul. 2012, doi: 10.1097/01.ASW.0000416006.55218.d0.
- [15] D. A. Simon, F. P. Dix, and C. N. McCollum, "Management of venous leg ulcers," *BMJ*, vol. 328, no. 7452, pp. 1358–1362, Jun. 2004, doi: 10.1136/bmj.328.7452.1358.

- [16] D. T. Robles and D. Berg, "Abnormal wound healing: keloids," *Clin Dermatol*, vol. 25, no. 1, pp. 26–32, Jan. 2007, doi: 10.1016/j.clindermatol.2006.09.009.
- [17] B. S. Atiyeh, M. Costagliola, and S. N. Hayek, "Keloid or Hypertrophic Scar," *Ann Plast Surg*, vol. 54, no. 6, pp. 676–680, Jun. 2005, doi: 10.1097/01.sap.0000164538.72375.93.
- [18] S. Monaro, J. Pinkova, N. Ko, N. Stromsmoe, and J. Gullick, "Chronic wound care delivery in wound clinics, community nursing and residential aged care settings: A qualitative analysis using Levine's Conservation Model," *J Clin Nurs*, vol. 30, no. 9–10, pp. 1295–1311, May 2021, doi: 10.1111/jocn.15674.
- [19] M. Türker and Ş. Yücetaş, *Ağız, Diş, Çene Hastalıkları ve Cerrahisi*. Ankara: Özyurt Matbaacılık, 2004.
- [20] J. Mamoun, "Dry Socket Etiology, Diagnosis, and Clinical Treatment Techniques," *J Korean Assoc Oral Maxillofac Surg*, vol. 44, no. 2, p. 52, 2018, doi: 10.5125/jkaoms.2018.44.2.52.
- [21] H. Waldorf and J. Fewkes, "Wound healing," *Adv Dermatol*, vol. 10, pp. 77–96; discussion 97, 1995.
- [22] J. Li, J. Chen, and R. Kirsner, "Pathophysiology of acute wound healing," *Clin Dermatol*, vol. 25, no. 1, pp. 9–18, Jan. 2007, doi: 10.1016/j.clindermatol.2006.09.007.
- [23] J. Yang *et al.*, "Salivary EGF regulates eosinophil-derived TGF- $\alpha$  expression in hamster oral wounds," *American Journal of Physiology-Gastrointestinal and Liver Physiology*, vol. 270, no. 1, pp. G191–G202, Jan. 1996, doi: 10.1152/ajpgi.1996.270.1.G191.
- [24] P. Shah, L. Keppler, and J. Rutkowski, "A Review of Platelet Derived Growth Factor Playing Pivotal Role in Bone Regeneration," *Journal of Oral Implantology*, vol. 40, no. 3, pp. 330–340, Jun. 2014, doi: 10.1563/AAID-JOI-D-11-00173.
- [25] F. C. Brunnicardi *et al.*, *Schwartz's Principles of Surgery*, 10th ed. McGraw Hill LLC, 2014.
- [26] D. M. Dohan *et al.*, "Platelet-rich fibrin (PRF): A second-generation platelet concentrate. Part I: Technological concepts and evolution," *Oral Surgery, Oral Medicine, Oral Pathology, Oral Radiology, and Endodontology*, vol. 101, no. 3, pp. e37–e44, Mar. 2006, doi: 10.1016/j.tripleo.2005.07.008.
- [27] D. Yilmaz, N. Dogan, A. Ozkan, M. Sencimen, B. E. Ora, and I. Mutlu, "Effect of platelet rich fibrin and beta tricalcium phosphate on bone healing. A histological study in pigs," *Acta Cir Bras*, vol. 29, no. 1, pp. 59–65, Jan. 2014, doi: 10.1590/S0102-86502014000100009.
- [28] A. Albanese, M. E. Licata, B. Polizzi, and G. Campisi, "Platelet-rich plasma (PRP) in dental and oral surgery: from the wound healing to bone regeneration," *Immunity & Ageing*, vol. 10, no. 1, p. 23, Dec. 2013, doi: 10.1186/1742-4933-10-23.
- [29] Y. Ogino, Y. Ayukawa, Y. Tsukiyama, and K. Koyano, "The effect of platelet-rich

- plasma on the cellular response of rat bone marrow cells in vitro,” *Oral Surgery, Oral Medicine, Oral Pathology, Oral Radiology, and Endodontology*, vol. 100, no. 3, pp. 302–307, Sep. 2005, doi: 10.1016/j.tripleo.2005.03.007.
- [30] J.-W. Lee *et al.*, “Restoration of a peri-implant defect by platelet-rich fibrin,” *Oral Surg Oral Med Oral Pathol Oral Radiol*, vol. 113, no. 4, pp. 459–463, Apr. 2012, doi: 10.1016/j.tripleo.2011.03.043.
- [31] M. Tunali, H. Ozdemir, L. Pikdoken, B. Gurbuzer, and S. Oruc, “Endodontik-periodontal kombine kemik içi defektlerin tedavisinde trombositten zengin fibrin membran ile otojen kemik greftinin kombine kullanımı: olgu sunumu,” *Cumhuriyet Dental Journal*, vol. 12, no. 1, pp. 43–46, 2011, [Online]. Available: <http://cdj.cumhuriyet.edu.tr/en/pub/cumudj/issue/4243/56765>
- [32] I. Hatakeyama, E. Marukawa, Y. Takahashi, and K. Omura, “Effects of Platelet-Poor Plasma, Platelet-Rich Plasma, and Platelet-Rich Fibrin on Healing of Extraction Sockets with Buccal Dehiscence in Dogs,” *Tissue Eng Part A*, p. 131127122606000, Nov. 2013, doi: 10.1089/ten.tea.2013.0058.
- [33] G. Micheletti, I. Onorato, and L. Micheletti, “Heterologous, lyophilized, non-denatured type-I collagen in dentistry,” *Int J Tissue React*, vol. 14 Suppl, pp. 39–42, 1992.
- [34] J. Paoloni, R. J. De Vos, B. Hamilton, G. A. C. Murrell, and J. Orchard, “Platelet-Rich Plasma Treatment for Ligament and Tendon Injuries,” *Clinical Journal of Sport Medicine*, vol. 21, no. 1, pp. 37–45, Jan. 2011, doi: 10.1097/JSM.0b013e31820758c7.
- [35] V. Bocci, “Ozone as Janus: this controversial gas can be either toxic or medically useful,” *Mediators Inflamm*, vol. 13, no. 1, pp. 3–11, Jan. 2004, doi: 10.1080/0962935062000197083.
- [36] G. Arıcı *et al.*, “Evaluation of the Efficiency of the Graft Material Combined with Ozonized Blood in Maxillary Sinus Lifting Applications in Rabbits,” *J Maxillofac Oral Surg*, vol. 21, no. 2, pp. 562–570, Jun. 2022, doi: 10.1007/s12663-021-01653-7.
- [37] F. Erdemci *et al.*, “Histomorphometric evaluation of the effect of systemic and topical ozone on alveolar bone healing following tooth extraction in rats,” *Int J Oral Maxillofac Surg*, vol. 43, no. 6, pp. 777–783, Jun. 2014, doi: 10.1016/j.ijom.2013.12.007.
- [38] G. Batinjan, I. Filipovic Zore, M. Vuletic, and I. Rupic, “The use of ozone in the prevention of osteoradionecrosis of the jaw,” *Saudi Med J*, vol. 35, no. 10, pp. 1260–3, Oct. 2014.
- [39] V. C. Wright, “Laser surgery: using the carbon dioxide laser,” *Can Med Assoc J*, vol. 126, no. 9, pp. 1035–9, May 1982.
- [40] A. Moritz and F. Beer, *Oral Laser Application*. in Quintessence books. Quintessence Publishing Company, Incorporated, 2006.
- [41] O. O. Cevizcioglu, M. Sencimen, A. Ozkan, E. Baris, D. Celik, and S. S. Ergu-

- ven, "Evaluating the effect of platelet-rich fibrin and low-level laser therapy on new bone formation after tooth extraction," *Dental, Oral and Maxillofacial Research*, vol. 7, no. 2, 2021, doi: 10.15761/DOMR.1000392.
- [42] S.-H. Shin *et al.*, "Effect of low-level laser therapy on bisphosphonate-treated osteoblasts," *Maxillofac Plast Reconstr Surg*, vol. 38, no. 1, p. 48, Dec. 2016, doi: 10.1186/s40902-016-0095-8.
- [43] S. Bi *et al.*, "Versatile conductive hydrogel orchestrating neuro-immune micro-environment for rapid diabetic wound healing through peripheral nerve regeneration," *Biomaterials*, vol. 314, p. 122841, Mar. 2025, doi: 10.1016/j.biomaterials.2024.122841.
- [44] D. Li *et al.*, "Cellulose nanofibers embedded chitosan/tannin hydrogel with high antibacterial activity and hemostatic ability for drug-resistant bacterial infected wound healing," *Carbohydr Polym*, vol. 329, p. 121687, Apr. 2024, doi: 10.1016/j.carbpol.2023.121687.
- [45] A. Üstündağ *et al.*, "DNA integrity in patients undergoing hyperbaric oxygen (HBO) therapy," *Toxicology in Vitro*, vol. 26, no. 7, pp. 1209–1215, Oct. 2012, doi: 10.1016/j.tiv.2012.06.007.
- [46] A. L. Gill and C. N. A. Bell, "Hyperbaric oxygen: its uses, mechanisms of action and outcomes," *QJM*, vol. 97, no. 7, pp. 385–395, Jul. 2004, doi: 10.1093/qjmed/hch074.
- [47] H. A. Altuğ *et al.*, "Effects of hyperbaric oxygen treatment on implant osseointegration in experimental diabetes mellitus," *Journal of Applied Oral Science*, vol. 26, no. 0, Jul. 2018, doi: 10.1590/1678-7757-2018-0083.
- [48] M. Löndahl, "Hyperbaric oxygen therapy as treatment of diabetic foot ulcers," *Diabetes Metab Res Rev*, vol. 28, no. S1, pp. 78–84, Feb. 2012, doi: 10.1002/dmrr.2256.
- [49] E. Nasole *et al.*, "Effects of alpha lipoic acid and its R+ enantiomer supplemented to hyperbaric oxygen therapy on interleukin-6, TNF- $\alpha$  and EGF production in chronic leg wound healing," *J Enzyme Inhib Med Chem*, vol. 29, no. 2, pp. 297–302, Apr. 2014, doi: 10.3109/14756366.2012.759951.
- [50] P. Gupta, T. Sahni, G. K. Jadhav, S. Manocha, S. Aggarwal, and S. Verma, "A Retrospective Study of Outcomes in Subjects of Head and Neck Cancer Treated with Hyperbaric Oxygen Therapy for Radiation Induced Osteoradionecrosis of Mandible at a Tertiary Care Centre: An Indian Experience," *Indian Journal of Otolaryngology and Head & Neck Surgery*, vol. 65, no. S1, pp. 140–143, Jul. 2013, doi: 10.1007/s12070-013-0640-z.
- [51] Z. Yu, C. Jin, M. Xin, and H. JianMin, "Effect of Aloe vera polysaccharides on immunity and antioxidant activities in oral ulcer animal models," *Carbohydr Polym*, vol. 75, no. 2, pp. 307–311, Jan. 2009, doi: 10.1016/j.carbpol.2008.07.029.
- [52] S. Prakash and A. Shelke, "Role of Triphala in dentistry," *J Indian Soc Periodontol*, vol. 18, no. 2, p. 132, 2014, doi: 10.4103/0972-124X.131299.

- [53] A. Upadhyay, P. Chattopadhyay, D. Goyary, P. M. Mazumder, and V. Veer, "Topical application of *Cleome viscosa* increases the expression of basic fibroblast growth factor and type III collagen in rat cutaneous wound," *Biomed Res Int*, vol. 2014, pp. 1–7, 2014, doi: 10.1155/2014/680879.
- [54] A. H. Kutluay Köklü, E. Küpeli Akkol, and D. A. Uğar Çankal, "Biochemical and biomechanical assessment of effects of l-carnitine on oral mucosal wounds," *Clin Oral Investig*, vol. 19, no. 5, pp. 1101–1106, Jun. 2015, doi: 10.1007/s00784-014-1329-8.
- [55] E. Kömürcü, Ö. F. Özkan, A. S. Kemik, G. Nusran, M. Aşık, and E. Arslan, "Effect of systemic carnitine therapy on serum fibronectin level in diabetic rats," *Journal of Surgical Research*, vol. 187, no. 2, pp. 712–717, Apr. 2014, doi: 10.1016/j.jss.2013.11.1101.
- [56] S.-H. Lee, B.-H. Choi, J. Li, S.-M. Jeong, H.-S. Kim, and C.-Y. Ko, "Comparison of corticocancellous block and particulate bone grafts in maxillary sinus floor augmentation for bone healing around dental implants," *Oral Surgery, Oral Medicine, Oral Pathology, Oral Radiology, and Endodontology*, vol. 104, no. 3, pp. 324–328, Sep. 2007, doi: 10.1016/j.tripleo.2006.12.020.
- [57] R. J. Baird, "Give us the tools... The story of heparin--as told by sketches from the lives of William Howell, Jay McLean, Charles Best, and Gordon Murray," *J Vasc Surg*, vol. 11, no. 1, pp. 4–18, Jan. 1990.
- [58] A. Al Nahain, V. Ignjatovic, P. Monagle, J. Tsanaktsidis, and V. Ferro, "Heparin mimetics with anticoagulant activity," *Med Res Rev*, vol. 38, no. 5, pp. 1582–1613, Sep. 2018, doi: 10.1002/med.21489.
- [59] K. Kohyama *et al.*, "Concomitant heparin use promotes skin graft donor site healing by basic fibroblast growth factor: A pilot prospective randomized controlled study," *Contemp Clin Trials Commun*, vol. 42, p. 101375, Dec. 2024, doi: 10.1016/j.conctc.2024.101375.
- [60] M. Gansevoort *et al.*, "Collagen-Heparin-FGF2-VEGF Scaffolds Induce a Regenerative Gene Expression Profile in a Fetal Sheep Wound Model," *Tissue Eng Regen Med*, vol. 21, no. 8, pp. 1173–1187, Dec. 2024, doi: 10.1007/s13770-024-00667-9.
- [61] J. M. Muir *et al.*, "Histomorphometric analysis of the effects of standard heparin on trabecular bone in vivo," *Blood*, vol. 88, no. 4, pp. 1314–20, Aug. 1996.
- [62] S. M. Deneke, "Thiol-based antioxidants," 2001, pp. 151–180. doi: 10.1016/S0070-2137(01)80007-8.
- [63] M. Deveci, S. Öztürk, Y. Bayram, A. Aydın, A. Eken, and M. Şengezer, "Diyabetik Yaraların Tedavisinde Topikal Glutatyon Uygulaması," *Türk Plastik Rekonstrüktif Ve Estetik Cerrahi Dergisi*, vol. 13, no. 3, pp. 179–184, 2005.
- [64] V. Menon *et al.*, "Oxidative stress and glucose levels in a population-based sample," *Diabetic Medicine*, vol. 21, no. 12, pp. 1346–1352, Dec. 2004, doi: 10.1111/j.1464-5491.2004.01417.x.

- [65] A. Artenie, R. Artenie, D. Ungureanu, and A. Covic, "Correlation between increase of oxidative stress and microalbuminuria in type-1 diabetic patients," *Rev Med Chir Soc Med Nat Iasi*, vol. 108, no. 4, pp. 777–81, 2004.
- [66] Ç. Kılıç, E. G. Güleç Peker, F. Acartürk, S. M. S. Kılıçaslan, and Ş. Çoşkun Cevher, "Investigation of the effects of local glutathione and chitosan administration on incisional oral mucosal wound healing in rabbits," *Colloids Surf B Biointerfaces*, vol. 112, pp. 499–507, Dec. 2013, doi: 10.1016/j.colsurfb.2013.08.050.





# BÖLÜM 7

## BRUKSİZMDE TEŞHİS VE KORUYUCU TEDAVİLER

*Merve Aydođdu<sup>1</sup>*

*Rabia Çelik Atay<sup>2</sup>*

1 Dr. Öğretim Üyesi, Kırıkkale Üniversitesi Diş Hekimliği Fakültesi Ağız Diş ve Çene Radyolojisi AD Kırıkkale/TÜRKİYE - dt.merveaydogdu@gmail.com

**ORCID:** 0000-0001-6795-2709

2 Arş. Görevlisi, Kırıkkale Üniversitesi Diş Hekimliği Fakültesi Ağız Diş ve Çene Radyolojisi AD Kırıkkale/TÜRKİYE – rabiarana1994@hotmail.com

**ORCID:** 0000-0003-3273-7034

## 1. Bruksizmin Tanımı

Parafonksiyon, iđneme sisteminin işlevsel olmayan tüm hareketlerini ifade eder. Bu tür hareketlerin en yaygın olanı bruksizmdir. Diđer oral parafonksiyonel davranışlar arasında ise kalem gibi nesnelere ağızda tutma, dil-dudak veya yanak ısırma, dil itme, tırnak yeme gibi davranışlar yer alır. Parafonksiyonel aktivitelerin en belirgin örneđi bruksizm olduđu için bu tür aktivitelerle ilgili yapılan arařtırmaların büyük bir kısmı bruksizm üzerine odaklanmıřtır (Özgür et al. 2019).

Diř gıcırdatma veya sıkma şeklinde semptom gösteren bruksizm, ene kaslarının aşırı ve anormal şekilde alışmasına yol aan, stomatognatik sistem üzerinde parafonksiyonel hareketlerden en zararlı olanlardan biri olarak kabul edilmektedir (Jokubauskas, Baltrušaitytė, and Pileičikienė 2018a). Bu durum, toplumda genellikle 'diř gıcırdatma' olarak tanımlanır. Daha önce bu parafonksiyonel hareketi açıklamak için 'bruksomani' terimi de kullanılmıřtır (Şener, Karabekirođlu, and Nimet 2014). Hayati tehlike oluřturmasa da dental sorunlar ve orofasiyal bölgedeki ağrılar nedeniyle yařam kalitesini olumsuz etkileyebilir. Kraniofasiyal ağrı ve temporomandibular eklem rahatsızlıklarının gelişiminde önemli bir rol oynadıđı belirtilmektedir. Şiddetli bruksizm, normal iđneme kuvvetlerinin süresini dakikalardan saatlerce uzayan bir süreci ortaya çıkarır. Ayrıca, kuvvet yönünü dikeyden yatay bir yöneline deđiřtirir ve bu durum baskı kuvvetleri yerine daha zararlı etkiler dođuran makaslama kuvvetlerinin ortaya ıkmasına neden olur (Lobbezoo et al. 2017).

## 2. Bruksizm Prevalansı

Bruksizm, dünya apında yaygın olarak görülen bir parafonksiyon olarak kabul edilmektedir. Bu durumun parafonksiyon olarak sınıflandırılmasının sebebi, herhangi bir işlevsel amacı olmamasıdır. Toplumlar arasında görülme sıklıđını kesin bir şekilde belirlemek oldukça zordur. Bruksizm tanısı konusunda, küresel ölçekte evrensel bir görüş bulunmamakta; bunun yerine farklı tanımlama kriterleri ve yöntemleri kullanılmaktadır. Bruksizmin prevalansı, nasıl deđerlendirildiđine ve tanımlandıđına bađlı olarak deđişkenlik gösterebilmektedir (ebi 2018a).

Bruksizmin prevalansı yaklaşık %8 civarındadır. Önceki arařtırmalar, bu oranın ocuklarda %14-20, 18-29 yař aralıđındaki genç bireylerde %13, yetiřkinlerde %9 ve 60 yař üstü bireylerde ise %3 civarında olduđunu göstermektedir (Jonathan, John, and Darius 2011; Lavigne and CDC 2003). Lisans öđrencileri arasında yapılan prevalans alışmalarında %21.5 ile %50.25 arasında bir oran bildirilmiřtir. alışmalar arasındaki prevalans farklılıkları, tanı kriterleri ve endeksler, sosyoekonomik durum, kültürel faktörler, cođrafik konumlar ve nüfus özellikleri gibi durumlarla açıklanabilir (Soares et al. 2017)

### 3. Bruksizm Etiyolojisi

Bruksizm, merkezi sinir sistemi tarafından kontrol edilen tekrarlayıcı bir çiğneme kası aktivitesidir. Dişlerin istemsiz ve spazmodik şekilde sıkılması veya gıcırdatılması ile ilişkilidir (Lobbezoo et al. 2013). Günümüzde fonksiyonel aktivitelerin periferik düzeyde kontrol edildiği, parafonksiyonel aktivitelerin ise santral sinir sistemi tarafından başlatılıp düzenlendiği kabul edilmektedir. Bruksizmin de santral sinir sistemi temelli bir durum olduğu düşünülmektedir (Shetty et al. 2010). Bruksizmin etiyojisinde psikolojik, sistemik ve dental faktörlerin etkili olduğu bilinmekle birlikte hangi faktörün daha baskın olduğu hala tartışılmaktadır (Lobbezoo et al. 2017). Başlangıçta, oklüzal uyumsuzluklar ve maloklüzyon gibi periferik (morfolojik) faktörler bruksizmle ilişkilendirilmiştir. Ancak yapılan araştırmalar, uyku bruksizminin oklüzal çatışma yaşayan ve yaşamayan bireylerde benzer prevalanslara sahip olduğunu ortaya koymuştur. Ayrıca oklüzyonun düzeltilmesiyle bu prevalansın azalması sağlanamamıştır. Aynı şekilde uyku bruksizmi ile anatomik ve yapısal faktörler arasında bir korelasyon tespit edilememiştir (Özgür, Arifağaoğlu, and Karabekmez 2019). Son dönemde ise bruksizmin özellikle anksiyete ve stresle ilişkili olarak ortaya çıktığı görüşü daha fazla kabul görmektedir (Çebi 2018b). Stresin bruksizmle doğrudan bağlantılı olduğu gösterilmiştir. Korku veya kaygı gibi duygusal durumlar, motor nöronlar aracılığıyla kas gerilimini tetikleyen sinyaller gönderir (kardiyo-trigeminal refleks) ve parasempatik sinir sistemini aktif hale getirir. Bu durum da kalp, solunum ve çiğneme kası aktivitelerini inhibe eder ve stres giderici sistemi aktive eder (Raja et al. 2024).

Merkezi sinir sistemindeki dopaminerjik ve serotonerjik sistemlerdeki bozukluklarının da bruksizmde rol oynayabileceği düşünülmektedir. Ayrıca, Parkinson hastalığı, distoni ve Huntington hastalığı gibi bazı nörolojik durumların da bruksizmin ortaya çıkışıyla ilişkilendirilebileceği gösterilmiştir. Gastroözofageal reflü hastalığı ve epilepsi gibi bazı tıbbi durumlar da altta yatan nedenler arasında sayılabilir. Bruksizmin sıklıkla aile içinde tekrar etmesi nedeniyle genetik faktörlerin de rol oynayabileceği öne sürülmüştür. Alkol, kafein, nikotin ve eğlence amaçlı ilaçların tüketimi de patogenezele ilişkilendirilmiştir (Guillot et al. 2021). Beslenme alışkanlıkları da bruksizm üzerinde etkili olabilir. Özellikle bruksizm ile vitamin D eksikliği arasında güçlü bir bağlantı olduğu gösterilmiş ve yapılan bir çalışmada bruksizm tanısı konan hastaların %60'ında D vitamininin eksik olduğu bulunmuştur (Falisi et al. 2014; Lobbezoo 2016).

Etyolojisine göre bruksizm şu şekilde sınıflandırılabilir:

- **Primer, esansiyel veya idiopatik bruksizm:** Herhangi bir nedene dayanmayan bruksizmdir (Raja et al. 2024).
- **Sekonder bruksizm:** Ekstrapiramidal hareket bozukluklarının, ilaçlar veya kimyasalların yan etkilerinin veya merkezi dopaminerjik sistem bozuk-

luklarının bir sonucu olabilir (Raja et al. 2024). Hastalıklar, tıbbi ürünler veya uyuşturuıcı maddeler gibi etmenlere bađlı olarak ortaya ıkar (serebral palsi, sarılık, antipsikotik-kardiyoaktif ilalar, koma, kokain) (Darien 2014a).

#### 4. Bruksizmin Klinik Formları

Bruksizm, etiyoloji, motor aktivite tipi, gerekleştiiđi zaman gibi eřitli kriterlere gre sınıflandırılabilir. En yaygın kullanılan sınıflama ise bruksizmin oluřtuđu zamana gre nokturnal ve diurnal bruksizmdir (ebi 2018a).

1.	Diurnal: Gn ierisinde meydana gelen bruksizm
2.	Nokturnal: Gece uykuda sırasında meydana gelen bruksizm

##### 4.1. Diurnal Bruksizm:

Uyanıklık sırasında, gn ierisinde meydana gelen bruksizmdir ve istemsiz kas kasılmaları ile karakterizedir. Genellikle diř sıkma n planda olup diř gıcırdatma nokturnal bruksizme gre daha nadir grlr (Grobet et al. 2017a). Bireyler genellikle diurnal bruksizmden haberdar deđildir (Shetty et al. 2010). Bu aktivite, stresli bireylerde daha yaygın olarak gzlenir. Toplumun yaklaşık %6'sında grlmekle birlikte; ođunlukla uykusuzluk, gerginlik ve anksiyete gibi durumlarda ortaya ıkar (Grobet et al. 2017b). Kadınlarda erkeklere gre daha sık rastlanırken, yař ilerledike sıklıđı azalır. Zaman zaman, semptom gstermeyen bireylerde de diř sıkma grlebilir (Darien 2014b).

##### 4.2. Nokturnal Bruksizm

Nokturnal bruksizm, uyku sırasında ene kaslarının kasılmasıyla ortaya ıkan ritmik ve tekrarlayan bir aktivitedir. Yař ilerledike sıklıđı azalır ve gen yařlarda daha sık grlr. Eriřkin nfusun yaklaşık %4'nde bu durum gzlenirken, 60 yař ve zeri bireylerde oran %2'ye dřmektedir. Bu durum cinsiyetle iliřkisizdir. Diř sıkma ve gıcırdatma, farklı etiyolojilere sahip olup, birbirinden farklı bir řekilde mi yoksa aynı olayın farklı biimlerde mi ortaya ıktıđı konusunda net bir bilgi bulunmamaktadır. Birok hastada her iki durum bir arada meydana gelir ve bunları birbirinden ayırt etmek zor olabilir (Klasser, Rei, and Lavigne 2015).

Gnmzde, nokturnal bruksizmin hastanın duygusal durumu ile iliřkili bir uyku bozukluđu olduđu kabul edilmektedir (Grobet et al. 2017b). Bu aktivitenin, gece boyunca deđiřken derecelerde meydana gelmesi, bireyin gn iinde karřılařtıđı ya da ilerleyen gnlerde yařayacađı stresli olaylarla bađlantılıdır (zgr, Arifađaođlu, and Karabekmez 2019). Ayrıca, dzensiz alıřma saatlerinin de yorgunluđa ve uyku problemlerine yol aan faktrler arasında yer aldıđı belirtilmektedir. Uyku bruksizmi ile duygusal stres arasındaki iliřki, bu durumu yařayan bireylerin idrarlarında artan katekolamin seviyeleriyle

tespit edilmiştir. Ayrıca uyku bruksizmi aktivitesinin, yüksek düzeyde algılanan psikolojik stres ve tükürükteki kortizol seviyeleriyle ilişkilendirildiği belirlenmiştir (Grobet et al. 2017a; Klasser, Rei, and Lavigne 2015). Yapılan bir laboratuvar çalışmasında, bu bruksizmi olan kişilerin daha rekabetçi ve normal bireylere göre kaygılı olduğu gözlemlenmiştir. Hem uyanık bruksizm hem de uyku bruksizmi hastaları, bruksizmi olmayan bireylerle karşılaştırıldığında, artmış kaygı, anksiyete, düşmanlık, depresyon ve paranoid düşünceler açısından anlamlı farklar göstermektedir (Darien 2014a).

### 5. Bruksizmde Mandibula Pozisyonu

Yutma ve çiğneme esnasında mandibula genellikle dikey yönde hareket eder. Dişler arasında temas oluştuğunda, uygulanan kuvvetler genellikle dikey yönde olup, bu kuvvetler kabul edilebilir düzeylerde kalır. Ancak bruksizmde, mandibula sola ya da sağa kaydırsa, güçlü yatay kuvvetler ortaya çıkar. Bu yatay kuvvetler, dişler ve destekleyici yapılarda yıkıcı etkilere neden olabilir (Özgür et al. 2019). Diş sıkma veya gıcırdatma sırasında dişler üzerinde 1,5 saniyelik bir süre zarfında 6 kg'dan fazla bir kuvvet uygulanabileceği bildirilmiştir (Jokubauskas, Baltrušaitytė, and Pileičikienė 2018b). Normal fonksiyonel streslerden daha yüksek olan bu kuvvet, periodontal ligamentlerin zarar görmesine ve alveol kemiklerde deformasyonlara yol açabilir; ; ve dokuların onarım kapasitesi bu hasarı telafi edemez (Reddy et al. 2014).

Çoğu fonksiyonel hareket, sentrik okluzyon veya buna yakın bir pozisyonda gerçekleşir. Bu fonksiyonel aktivitelerde, uygulanan kuvvetler birden fazla dişe yayılır, bu da her bir dişe olan baskıyı azaltarak potansiyel hasarı en aza indirir. Ancak bruksizmde, mandibula stabil pozisyonundan uzaklaşarak eksentrik pozisyonlarda hareket eder. Bu durumda yalnızca birkaç diş arasında temas olur. Bu tür bir pozisyon, çiğneme sisteminde daha fazla gerilime yol açar ve sistemin yıkıma uğramasına neden olabilir (Johansson, Omar, and Carlsson 2011).

### 6. Bruksizmde Kas Kontraksiyon Tipi:

Fonksiyonel aktivitelerden birçoğu, eklemde kontrollü bir ritmik kasılma ve gevşeme sağlar. Bu ritmik kasılmalar, yeterli kan akışını sağlayarak dokulara oksijen taşınmasını ve hücresel düzeyde besin maddelerinin birikmesini mümkün kılar. Bruksizmde ise kasılmalar uzun süreli periyotlar şeklinde gerçekleşir. Bu uzun süreli kasılmalar, hücrelerdeki karbondioksit ve atık ürünlerinin birikmesine yol açar. Sonuç olarak kaslar yorulur, ağırlar ve spazmlar gelişebilir (Özgür et al. 2019).

Bruksizm, çene kaslarının her iki tarafta eş zamanlı olarak kasılmasına neden olur ve ortaya çıkan kuvvetler, normal çiğneme kuvvetlerinden çok daha fazla zarara yol açabilmektedir. Bunun nedeni bruksizm kuvvetlerinin genellikle izometrik olması, daha uzun süre devam etmesi ve dişlerin tema-

sı sırasında stabil olmayan eksentrik bileşenlerin yer almasıdır. Uzun süreli bruksizm gemişı olan bireylerde ene kasları daha gl hale gelir, bu da ađrı ve yorgunluk eşıđinin ykselmesine yol aar. Sađlıklı bireylerde iđneme esnasında, besinin trne bađlı olarak arka diřlerde uygulanan kuvvetler genellikle 2-12 kg (20-120 N) arasında deđiřirken, uyku sırasında bruksizm hareketlerinde bu kuvvet 22-26 kg (220-260 N) seviyelerine kadar ıkabilmektedir (Bulut and Saadet 2012).

## 7. Bruksizm Teřhisi

Bruksizm teřhisi, klinik tedavi srecinin ilk adımıdır ve bu srete hastaların dođru řekilde deđerlendirilmesi gerekmektedir. İlk ařamada, hastanın diřlerini gıcırdatıp sıkıp sıkmadıđı gibi basit bir tarama ile durum sorgulanmalıdır. Eđer klinisyen, hastanın durumu zerinde daha fazla durulması gerektiđini dřnyorsa, anamnez daha ayrıntılı bir řekilde alınmalıdır (Miloro et al. 2004). nk diřlerde ađrı veya ses olmadan da geliřebilir, bu da hastanın durumu fark etmeden ilerlemesine ve řiddetinin artmasına neden olabilir. Hastada ađrı řikayeti olmasa da ađız muayenesi sırasında bruksizm belirtilerinin deđerlendirilmesinde orofasiyal dokuların kas tonusları ve diř ařınmaları gz nnde bulundurulmalıdır (zgr et al. 2019). Bruksizmin erken teřhisi, sađlıklı diřleri korumak iin zamanında mdahaleler yapılabilmesi aısından kritik neme sahiptir, ancak řu anda bu durumu deđerlendirmek iin kabul edilmiř bir yntem bulunmamaktadır (Bulanda et al. 2021).

## 8. Bruksizmin Deđerlendirilmesinde Kullanılan Yntemler

1. Klinik bulgular ve klinik muayene (diř ařınmasının kontrol)
2. Ađız ii aparat kullanımı ve ařınmasının takibi
3. Isırma kuvvetinin llmesi
4. Uyku bruksizmi tanı kriterleri
5. iđneme kaslarının elektromiyografik kaydı
6. Polisomnografi (uyku laboratuvarı kayıtları)
7. Anketler

Bu yntemler arasında, en gvenilir ve 'Altın Standart' olarak kabul edilen yntem polisomnografidir (Bulut and Saadet 2012).

### 8.1. Diř Hekimliđinde Bruksizmin Klinik Bulguları

Klinik bulgular arasında; pulpitis, diř ařınması, abfraksiyon, diřlerde hareketlilik artışı, iđneme kaslarında tonus artışı, diř restorasyonlarının veya diřlerin kırılması, duyulabilir diř gıcırdatma gibi belirtiler yer alır. Bruksizmin en belirgin belirtisi diř ařınması olup, normal iđneme hareketleriyle oluřmayan okluzal (diř yzeyindeki) veya insizal (diřin kesici yzeyindeki) incelemeleri ifade eder (Darien 2014b). Gnmzde bu tr ařınmaların byk bir kısmı, parafonksiyonel (normal fonksiyon dıřı) hareketlerden kaynaklanmaktadır (zgr et al. 2019).

Periodontal olarak sağlıklı dişlerde bile mobilite artışı bruksizmin bir belirtisi olarak kabul edilebilir. Radyografik incelemelerde, periodontal membran aralığında genişleme gözlemlenir. Nokturnal bruksizmi olan hastaların dişlerinde, günün ilerleyen saatlerine kıyasla sabah saatlerinde daha fazla mobilite olduğu bildirilmiştir. Hastalar, özellikle sabahları dişleriyle ısırırken ağrı hissettiklerini belirtir (Darien 2014a).

Parafonksiyonel hareketler sonucu oluşan okluzal kuvvetlerin, belirli dişler üzerinde yoğunlaşmasıyla apikal foramenden kan akışını etkileyerek pulpitis yol açabilir. Bu durum genellikle geri dönüşümlü pulpitis belirtileri ile kendini gösterir (Manfredini et al. 2013). Hiperemi, bruksizmin bir işareti olabilir ayrıca uygulanan kuvvetler kan akışını tamamen engellerse, pulpa nekrozu gelişebilir (Darien 2014b).

Çiğneme kaslarında artan tonus, ağrı ve hipertrofi, bruksizimli hastalarda palpasyona karşı artan hassasiyetle kendini gösterir. En hassas bölgeler; medial pterygoid, masseter ve bazen temporal kas bölgesidir. Nokturnal bruksizm yaşayan bireylerin %65'inde temporal bölgede baş ağrısı görülür ve baş ağrısı şikayeti olan kişilerin, olmayanlara göre üç kat daha fazla bruksizm geçmişi olduğu bildirilmiştir (Darien 2014a).

Abfraksiyon, stresin yoğun olduğu bölgelerde diş dokusunda mikroskopik kayıpların meydana gelmesidir. Genellikle dişin servikal bölgesinde görülür. Bu bölgede mine ince olduğundan, dişin esnemesiyle birlikte sement ve dentin mikrofraktürleri oluşabilir. Genellikle yarım ay şeklinde olup, çoğunlukla maksiller ve mandibular birinci, ikinci premolarlar ve kanin dişlerinin bukkal yüzeylerinde yer alır (Manfredini et al. 2013).

Restorasyonların veya dişlerin kırılması, genellikle restorasyonlu dişlerin tüberkül tepelerinde görülür. Tüberkül eğimlerine uygulanan yatay kuvvetler, diş kırılmalarının başlıca nedenidir. Ayrıca, kron ve köprülerin sürekli olarak yerinden çıkması da bruksizmin bir belirtisi olabilir (Milorio et al. 2004).

Diğer belirtiler arasındaki çene yorgunluğu ve dişlerde yer değiştirme, nokturnal bruksizmi işaret edebilir. Yumuşak dokularda gözlemlenen belirtiler arasında, yanak ısırılması sonucu oluşan linea alba, yaprak dil ve bukkal ağız mukozasında görülen diş çentikleri yer alır. Ayrıca bruksizm alışkanlığı olan bireylerde, ekzostos ve toruslara olmayanlara göre daha sık rastlanır. Cerrahi olarak çıkarılsa bile bu kemik büyümeleri, bruksizm devam ederse yeniden oluşabilir (Darien 2014b). Çene hareketlerinde deviasyon (sapma) ve sınırlı ağız açıklığı da bruksizmin diğer olası belirtileri arasında yer alır (Milorio et al. 2004).

## 9. Bruksizmde Tedavi Seçenekleri

Çiğneme sisteminin işlev bozukluğu, temporomandibular eklem (TME), kaslar ve dişler gibi farklı alanları etkileyebilir. TME ve kas kaynaklı bozukluk-

lar, genellikle temporomandibular rahatsızlıklar (TMR) olarak adlandırılmaktadır (Shetty et al. 2010). Bu terim yalnızca TME ve igneme kaslarıyla ilgili sorunları deđil, aynı zamanda igneme sisteminin işlevine dair tüm bozuklukları kapsayan bir kavram haline gelmiştir. Amerikan Orofasiyal Ağrı Akademisi ve Amerikan Diş Hekimliği Birliđi de bu terimi benimsemiştir. J.P. Okeson, TMR'yi dört ana kategoriye ayırmıştır (Okeson 2003).

1. igneme kası bozuklukları
2. Kronik mandibular hipomobilité
3. Gelişimsel bozukluklar
4. Temporomandibular eklem bozuklukları

TMR tedavisi, her birey için farklılık gösterebilir ve bazı vakalarda birden fazla disiplinin müdahalesini gerektirebilir. TMR'nin etyolojisi çok faktörlü olup, tedavi de multidisipliner bir yaklaşım gerektirir. Tedavi genellikle geri dönüşümlü (koruyucu) olmalıdır, çünkü çođu durumda ciddi yapısal hasar meydana gelmez ve düzenli takipler, çene veya dişlerin yapısal ve pozisyonel deđişikliklere uğramasını engeller. TMR tedavisi, bilgilendirme ve kendi kendine bakım programlarından cerrahi müdahalelere kadar geniş bir yelpazeye sahiptir.

Geri Dönüşümlü (Koruyucu) Tedavi	Alternatif Tedaviler	Geri Dönüşümsüz Tedaviler
Bilgilendirme	Botoks uygulamaları	Oklüzal uyumlama
Psikiyatrik destek tedavisi	Hipnoz kullanımı	Cerrahi tedaviler
Farmakolojik tedavi	Vakum önleyici	
Fizik tedavi	Biofeedback	
Oklüzal splint tedavisi		

### 9.1. Bilgilendirme

Hasta, yanlış davranışları önlemenin veya düzeltmenin önemine dair ayırtıcı bir şekilde bilgilendirilmelidir. Hastanın, örneđin diş gıcırdatma gibi, deđiştirilmesi gereken davranışlara karşı daha fazla farkındalık geliştirmesi gerekmektedir. Bu farkındalık, dođru bilgi verilerek sağlanabilir (de Barreto Aranha and Franzen 2021).

Nokturnal bruksizm tedavisinde, hastaya genellikle gece sigara, kahve veya alkol kullanımını sonlandırma, yatmadan önce fiziksel veya zihinsel aktiviteleri azaltma ve uyku ortamını iyileştirme (sessiz ve karanlık bir ortam sağlama) önerilir. Ayrıca, alkol, tütün ve kahve tüketiminin uyku bruksizmi için risk oluşturduđu ve hastaların çoğunun stresle daha duyarlı olduđu dikkate alındığında, bu önlemler önemli bir rol oynamaktadır (Guaita and Högl 2016).

### 9.2. Oklüzal Splint Tedavisi



Oklüzal splintler, bruksizm hastalarının tedavisinde yaygın olarak kullanılmaktadır (Hardy and Bonsor 2021). Oklüzyon plağı, primer uyku bruksizminde diş aşınmasını ve diş gıcırdatma sesini önlemek için birincil tedavi stratejisi olarak kabul edilmiştir (Huynh et al. 2006). Genel olarak cihazın tasarımı basittir, üst veya alt çene diş arkını tamamen kaplar ve hasta tarafından iyi tolere edilir. Ancak, uyku süresince çiğneme epizodlarının sayısını azaltmadaki etkinliği geçici gibi görünmektedir; maksimum etki ilk 2 hafta içinde gözlemlenir ve daha uzun kullanım süreleri sonrasında başlangıç seviyesine geri döner (Sadat Madani et al. 2013).

Oklüzal splintler, temporomandibüler bozukluklar ve uyku bruksizmi gibi çeşitli hastalıkların tedavisinde çok yönlü bir tedavi aracı olarak gelişmiştir. Araştırmalar uyku bruksizmi tanısı konmuş kişilerin masseter ve anterior temporal kaslarının elektromiyografik aktivitesini inceleyerek çeşitli tedavi yöntemlerinin etkilerini araştırmıştır. İlginç bir şekilde, masaj tedavisi veya oklüzal splint tedavisinin elektromiyografik aktiviteyi önemli ölçüde etkilemediği bulunmuştur. Ancak, her iki terapötik yaklaşım bir arada kullanıldığında, şiddetli temporomandibüler bozukluk ve uyku bruksizmi tanısı konmuş hastalarda klinik belirtilerin şiddetinde belirgin bir azalma gözlemlenmiştir. Bu bulgular her iki terapötik yaklaşımın aynı anda kullanılmasıyla tedavi edilen hastalarda daha iyi sonuçlar elde edilmesi için umut verici bir bakış açısı sunmaktadır. Ayrıca çalışmalar, yumuşak oklüzal splintlerin, kas ağrısını ve temporomandibüler eklem ağrısını palpasyon sırasında önemli ölçüde azalttığını göstermiştir (Ainoosah et al. 2024).

Tam oklüzyon biofeedback splintleri gibi ayarlanabilir splintlerin, uyku bruksizmi ataklarını azaltmada, hasta raporlarına dayalı semptomları iyileştirmedi ve genel iyilik halini artırmada daha etkili olduğunu göstermiştir. Oklüzal splintlerin elektromiyografik aktivite üzerindeki etkisi, kullanılan splint ve bireyin fizyolojik tepkilerine bağlı olarak değişir. Revize edilmiş anterior splint gibi belirli splintler, kas aktivitesini azaltmada daha yüksek etkinlik göstermiştir (Ainoosah et al. 2024)

### 1.3. Farmakolojik Tedavi

Çiğneme kaslarını gevşetmek amacıyla bazı kas gevşetici ilaçlar kullanılabilir. Bunlar özellikle akut ağrı ve kas spazmlarını azaltmaya yardımcı olabilir. Ayrıca stres, kaygı ve depresyon bruksizmi tetikleyebileceğinden, bu durumları tedavi etmek amacıyla SSRI (seçici serotonin geri alım inhibitörleri) gibi ilaçlar kullanılabilir (de Baat et al. 2021b).

· **Amitriptilin:** Çeşitli zihinsel hastalıkları tedavi etmek için kullanılan bir trisiklik antidepressandır.

· **Buspiron:** Buspiron, bir anksiyolitik, bruksizmi etkin bir şekilde azaltabileceği görülmüştür (de Baat et al. 2021a).

· **Klonazepam:** Antikonvulsan zelliklere sahip bir benzodiazepindir. Polisomnografik olarak uyku bruksizmini anlamlı bir Őekilde azaltmıŐtır.

· **Klonidin:** Antihipertansif bir ila olup polisomnografik uyku laboratuvarı kayıtları kullanılarak, klonidinin plasebo ile karŐılaŐtırıldıđında uyku bruksizmini istatistiksel olarak anlamlı Őekilde azalttıđı gsterilmiŐtir.

· **Klozapin:** Diđer antipsikotik ilalara cevap vermeyen Őizofreni ve Parkinson hastalıđındaki psikiyatrik problemler iin kullanılır.

· **Gabapentin:** Klonazepam gibi antikonvulsan zelliklere sahip bir diđer benzodiazepin olan gabapentin de bruksizmi hafifletme zelliđine sahiptir.

· **Hidroksizin:** Anksiyete tedavisinde kullanılan bir antihistamindir. İlalarla indüklenmeyen uyku bruksizmini etkili bir Őekilde hafifletebileceđi grlmŐtr.

· **Levodopa ve Dopamin Agonistleri:** Levodopa, Parkinson hastalıđının motor semptomlarını azaltan bir dopamin ncsdr. Uyku bruksizmi zerinde azaltıcı bir etkisi olduđu gsterilmiŐtir.

· **Propranolol:** Hipertansiyon, aritmi ve migren baŐ ađrısı gibi durumların tedavisinde kullanılan bir beta bloker ilatır. Őiddetli uyku bruksizminde etkilidir.

· **Kvetiapin:** Antipsikotik olan kvetiapin, Őizofreni, bipolar bozukluk ve majr depresif bozukluđun tedavisinde kullanılır.

**Trazodon:** Serotonin antagonistleri ve geri alım inhibitr sınıfına ait bir ila olup, genellikle antidepresan olarak kullanılır. Uyku bruksizminin belirgin Őekilde azaldıđını bildirmiŐtir (de Baat et al. 2021b).

#### 1.4. Fizik Tedavi

Fizyoterapide kullanılan tedavi yntemleri elektroterapi, teraptik egzersizler, kas gevŐetme, postral farkındalık, akupunktur, manuel terapi ve biliŐsel davranıŐçı terapiyi iermektedir. Egzersiz ve biliŐsel davranıŐçı terapinin fiziksel terapi uygulamalarına dahil edilmesiyle elde edilen biyopsikososyal sađlık modelinin avantajları giderek artmaktadır (Nielsen et al. 2014; Beissner et al. 2009). Elektroterapinin, kas aktivitesinde iyileŐmeyi sađladıđı; masaj terapisinin TMD'nin belirtilerini ve semptomlarını azalttıđı grlmŐtr. Teraptik egzersizler; ađrı, ađız aıklıđı ve kas aktivitesi zerinde faydalı etkiler gstermiŐtir; akupunktur da ađrı ve kas aktivitesine etkili olmuŐtur. Őu anda elektroterapi, postr farkındalıđı, kas gevŐetme, teraptik egzersizler, akupunktur ve masaj terapisi gibi fiziksel terapi mdahalelerinin, bruksizimli bireylerde kas ađrısı ve aktivitesi, ađız aıklıđı, ađız sađlıđı, anksiyete, stres, depresyon, TMD veya baŐ duruŐunu iyileŐtirdiđine kanıtlar olduka sınırlıdır (Amorim et al. 2018).

### 1.5. Psikiyatrik Destek Tedavisi

Depresyon ve psikoz gibi ruh sağlığı koşulları, nüfusun %15-25'ini etkiler. Bu nedenle, diş hekimleri, toplum ve hastane ortamlarında ilk temas noktası olabilecek büyük bir oranda ruhsal sağlık problemine sahip hasta ile karşılaşabilirler. Bruksizm, dünya çapında %5 ile %40 arasında yaygın bir problemdir. Bu prevalans, ruhsal sağlık durumu olan çocuklar ve ergenlerde (~%30) veya gelişimsel engelli bireylerde (%25-%69) yüksektir (Reyad et al. 2020)

**Stres yönetimi:** Genel olarak, stresli durumların ve ruhsal hastalıkların, sadece birincil neden olmasalar da, okklüzal parafonksiyon ve temporomandibular bozuklukların gelişimine yol açtığı kabul edilmektedir. Stresin bruksizmle ilişkili olduğu düşünüldüğünden, stres yönetimi teknikleri (derin nefes alma egzersizleri, meditasyon, gevşeme teknikleri) bruksizm tedavisinde önemli bir rol oynar (Chemelo et al. 2020).

**Bilişsel Davranışçı Terapi (BDT):** TMD tedavisi veya bruksizmin kontrolü için kliniklerin kullanabileceği yöntemler arasında, ağrı ya da disfonksiyonla başa çıkmaya yönelik stratejiler ve oral alışkanlıkları azaltmaya yönelik teknikler de bulunmalıdır. Zihin, bir olay ile onun yanıtı arasına müdahale eder. Bu nedenle, teorik olarak, depresyon ve stres gibi olgularla karşılaşıldığında, hastaya daha olumlu düşüncelerini ve gerçekliğin olumsuz yorumlarına odaklanmamalarını öğretmek mümkündür. Alışkanlıkların pekiştirilmesi ya da tekrar başlaması riskine karşı önlem alınmalı ve hasta takip edilmelidir. Hasta, hatırlatıcı kartlar veya küçük nesnelere kullanarak, örneğin telefon ya da iş masası gibi stratejik alanlara yerleştirerek, davranışlarını takip edebilir. Terapist veya diş hekimi, hastanın doğru eylemleri yapmasını teşvik etmeli, olumlu davranışları ödüllendirmeli ve sonuçlarda başarıyı takdir etmelidir. Alışkanlık değişiminde yardımcı olacak hatırlatıcılar, kriyoterapi, termoterapi, nefes egzersizleri, gevşeme teknikleri ve ağız hijyeni gibi uygulamalar olabilir. Ayrıca, davranışlarını izlemek ve kaydetmek amacıyla mobil uygulamaların kullanımı da bir alternatif olarak değerlendirilebilir (de Barreto Aranha and Franzen 2021).

## KAYNAKA

- Ainoosah, Sultan, Ahmed E Farghal, Marwa Saad Alzemei, Ravinder S Saini, Vishwanath Gurumurthy, Syed Altafuddin Quadri, Abdulmajeed Okshah, Seyed Ali Mosaddad, and Artak Heboyan. 2024. 'Comparative analysis of different types of occlusal splints for the management of sleep bruxism: a systematic review', *BMC Oral Health*, 24: 29.
- Amorim, Cinthia SM, Adriana S Espirito Santo, Marjorie Sommer, and Amélia P Marques. 2018. 'Effect of physical therapy in bruxism treatment: a systematic review', *Journal of manipulative physiological therapeutics*, 41: 389-404.
- Beissner, Katherine, Charles R Henderson Jr, Maria Papaleontiou, Yelena Olkhovskaya, Janet Wigglesworth, and MC Reid. 2009. 'Physical therapists' use of cognitive-behavioral therapy for older adults with chronic pain: a nationwide survey', *Physical Therapy*, 89: 456-69.
- Bulanda, Sylwia, Danuta Ilczuk-Rypuła, Aleksandra Nitecka-Buchta, Zuzanna Nowak, Stefan Baron, and Lidia Postek-Stefańska. 2021. 'Sleep bruxism in children: etiology, diagnosis, and treatment—a literature review', *International journal of environmental research public health*, 18: 9544.
- Bulut, Ali Can, and Atsü Saadet. 2012. 'Bruksizm Tanı ve Tedavisinde Güncel Yaklaşımlar', *Kırıkkale Üniversitesi Tıp Fakültesi Dergisi*, 14: 20-25.
- Chemelo, Victória dos Santos, Yago Gecy de Sousa Né, Deborah Ribeiro Frazão, Renata Duarte de Souza-Rodrigues, Nathalia Carolina Fernandes Fagundes, Marcela Baraúna Magno, Cláudia Maria Tavares da Silva, Lucianne Cople Maia, and Rafael Rodrigues Lima. 2020. 'Is there association between stress and bruxism? A systematic review and meta-analysis', *Frontiers in neurology*, 11: 590779.
- ebi, Ahmet Taylan 2018a. 'Ağız ve diş sađlığı öğrencilerinde bruksizm varlığının, farkındalığının ve ilişkili faktörlerin deđerlendirilmesi', *Mersin Üniversitesi Sađlık Bilimleri Dergisi*, 11: 250-57.
- ebi, Ahmet Taylan %J Mersin Üniversitesi Sađlık Bilimleri Dergisi. 2018b. 'Ağız ve diş sađlığı öğrencilerinde bruksizm varlığının, farkındalığının ve ilişkili faktörlerin deđerlendirilmesi', 11: 250-57.
- Darien, IL 2014a. 'Sleep related bruxism', *International classification of sleep disorders. 3rd ed. American Academy of Sleep Medicine. Darien, Illinois, EUA.*
- de Baat, Cees, Merel C Verhoeff, Jari Ahlberg, Daniele Manfredini, Ephraim Winocur, Petra Zweers, Fred Rozema, Arjan Vissink, and Frank Lobbezoo. 2021a. 'Medications and addictive substances potentially inducing or attenuating sleep bruxism and/or awake bruxism', *Journal of oral rehabilitation*, 48: 343-54.
- de Barreto Aranha, Ricardo Luiz, and Daniela Aguiar Franzen. 2021. 'Cognitive-Behavioral Strategies for Controlling Temporomandibular Disorders and Bruxism: A Brief Review'.

- Falisi, Giovanni, Claudio Rastelli, Fabrizio Panti, Horacio Maglione, and Raul Quezada Arcega. 2014. 'Psychotropic drugs and bruxism', *Expert opinion on drug safety*, 13: 1319-26.
- Grobet, P, Y Gilon, A Bruwier, and JL Nizet. 2017a. 'Sleep bruxism: state of the art and management', *Revue medicale de Liege*, 72: 410-15.
- Guaita, Marc, and Birgit Högl. 2016. 'Current treatments of bruxism', *Current treatment options in neurology*, 18: 1-15.
- Guillot, Marine, Sébastien Jungo, Armelle Maniere, Olivier Laplanche, Yannick Tillier, and Elodie Ehrmann. 2021. 'Diagnosis and management of bruxism: Evaluation of clinical practices in France', *CRANIO*®, 39: 412-23.
- Hardy, Robert S, and Stephen J Bonsor. 2021. 'The efficacy of occlusal splints in the treatment of bruxism: A systematic review', *Journal of dentistry*, 108: 103621.
- Huynh, Nelly T, Pierre H Rompre, Jacques Y Montplaisir, Christiane Manzini, Kazuo Okura, and Gilles J Lavigne. 2006. 'Comparison of various treatments for sleep bruxism using determinants of number needed to treat and effect size', *International Journal of Prosthodontics*, 19: 435.
- Johansson, Anders, Ridwaan Omar, and Gunnar E %J Journal of prosthodontic research Carlsson. 2011. 'Bruxism and prosthetic treatment: a critical review', 55: 127-36.
- Jokubauskas, Laurynas, Aušra Baltrušaitytė, and Gaivilė Pileičikienė. 2018a. 'Oral appliances for managing sleep bruxism in adults: a systematic review from 2007 to 2017', *Journal of oral rehabilitation*, 45: 81-95.
- Jonathan, DC, JK John, and AL Darius. 2011. 'Sleep bruxism', *Medmerits*, 1: 15-7.
- Klasser, Gary D, Nathalie Rei, and Gilles J Lavigne. 2015. 'Sleep bruxism etiology: the evolution of a changing paradigm', *Journal of the Canadian Dental Association*.
- Lavigne, Gilles J, and FR CDC. 2003. 'Current knowledge on awake and sleep bruxism: overview', *Alpha Omegan*, 96: 25.
- Lobbezoo, F. 2016. "Bruxism: definition, diagnosis, epidemiology, and etiology." In *Proceedings of the II Congresso Nazionale GSID (Gruppo di Studio Italiano Disordini Craniomandibolari)*, 3-4.
- Lobbezoo, F, R Jacobs, A De Laat, G Aarab, P Wetselaar, and D Manfredini. 2017. 'Chewing on bruxism. Diagnosis, imaging, epidemiology and aetiology', *Nederlands tijdschrift voor tandheelkunde*, 124: 309-16.
- Lobbezoo, Frank, Jari Ahlberg, AG Glaros, Takafumi Kato, Kiyoshidds Koyano, GJ Lavigne, Reny de Leeuw, Daniele Manfredini, Peter Svensson, and E Winocur. 2013. 'Bruxism defined and graded: an international consensus', *Journal of oral rehabilitation*, 40: 2-4.
- Manfredini, Daniele, Ephraim Winocur, Luca Guarda-Nardini, Daniel Paesani, and Frank Lobbezoo. 2013. 'Epidemiology of bruxism in adults: a systematic review of the literature', *J Orofac Pain*, 27: 99-110.

- Miloro, Michael, GE Ghali, Peter E Larsen, and Peter D Waite. 2004. *Peterson's principles of oral and maxillofacial surgery* (Springer).
- Nielsen, Mandy, Francis J Keefe, Kim Bennell, and Gwendolen A Jull. 2014. 'Physical therapist-delivered cognitive-behavioral therapy: a qualitative study of physical therapists' perceptions and experiences,' *Physical Therapy*, 94: 197-209.
- Okeson, Jeffrey. 2003. 'Management of Temporomandibular Disorders and Occlusion,' *New York State Dental Journal*, 69: 61.
- Özgür, Merve Erdoğan, Özge Arifađaođlu, and Didem Karabekmez. 2019. 'Bruksizm teŝhis ve tedavisi üzerine güncel yaklaŝımlar: Derleme,' *Turkish Journal of Clinics-Laboratory*, 10: 251-58.
- Raja, Hina Zafar, Muhammad Nasir Saleem, Maryam Mumtaz, Fizza Tahir, Muhammad Usman Iqbal, and Alina Naeem. 2024. 'Diagnosis of Bruxism in Adults: A Systematic Review,' *Journal of the College of Physicians Surgeons--Pakistan: JCPSP*, 34: 1221-28.
- Reddy, S Varalakshmi, M Praveen Kumar, D Sravanthi, Abdul Habeeb Bin Mohsin, and V Anuhya. 2014. 'Bruxism: a literature review,' *Journal of international oral health: JIOH*, 6: 105.
- Reyad, Ayman Antoun, Eriny Girgis, Amin Ayoub, and Raafat Mishriky. 2020. 'Bruxism and psychotropic medications,' *Progress in neurology psychiatry*, 24: 31-35.
- Sadat Madani, Azam, Ebrahim Abdollahian, Hasan Azangoo Khiavi, Mehrdad Radvar, Mohsen Foroughipour, Hadi Asadpour, and Nadia Hasanzadeh. 2013. 'The efficacy of gabapentin versus stabilization splint in management of sleep bruxism,' *Journal of Prosthodontics: Implant, Esthetic Reconstructive Dentistry*, 22: 126-31.
- Shetty, Shilpa, Varun Pitti, CL Satish Babu, GP Surendra Kumar, and BC Deepthi. 2010. 'Bruxism: a literature review,' *The Journal of Indian prosthodontic society*, 10: 141-48.
- Soares, Luana Goés, Igor Reali Costa, Jadimar dos Santos Brum Júnior, Wyllerson Silveira Bronzon Cerqueira, Evandro Silveira de Oliveira, Dhelfeson Willya Douglas de Oliveira, Patricia Furtado Gonçalves, José Cristiano Ramos Glória, Karine Tais Aguiar Tavano, and Olga Dumont Flecha. 2017. 'Prevalence of bruxism in undergraduate students,' *CRANIO*®, 35: 298-303.
- Ŗener, Sevgi, Said Karabekirođlu, and ÜNLÜ Nimet. 2014. 'Gen yetişkin bireylerde bruksizm farkındalıđı ve iliŝkili deđiŝik faktörlerin deđerlendirilmesi,' *Cumhuriyet Dental Journal*, 17: 361-71.